УНИВЕРЗИТЕТ У НОВОМ САДУ
ПРИРОДНО – МАТЕМАТИЧКИ ФАКУЛТЕТ
ДЕПАРТМАН ЗА ФИЗИКУ

ОТКРИВАЊЕ И ЛЕЧЕЊЕ ГЛАУКОМА

- завршни рад -

Ментор: Проф.др Владимир Чанадановић Кандидат: Вукашин Басараба658/16

Нови Сад, 2019.

САДРЖАЈ

1.УВОД 4

1.1.ФИЗИОЛОГИЈА СТВАРАЊА ОЧНЕ ВОДИЦЕ 5
1.2.ОТИЦАЊЕ ОЧНЕ ВОДИЦЕ 6

2. ДИЈАГНОСТИЧКИ ПРЕГЛЕДИ КОД ГЛАУКОМА 7

2.1. ГОНИОСКОПИЈА 7
2.2..ГОНИОСКОПСКА СОЧИВА 8
2.3.ГРАДИРАЊЕ ШИРИНЕ УГЛА 9
2.4. ПРОБЛЕМИ МЕРЕЊА 10

3 .ТОНОМЕТРИЈА 10

3.1. ВРСТЕ ТОНОМЕТАРА 10

5. ПРЕГЛЕД ПАПИЛЕ ВИДНОГ ЖИВЦА 13

6. ВИДНО ПОЉЕ 16

6.1. ИСПАДИ ВИДНОГ ПОЉА КОД ГЛАУКОМА 18

7. ОЧНА ХИПЕРТЕНЗИЈА 19

8. ПОДЕЛА ГЛАУКОМА 19

8.1.ПРИМАРНИ ГЛАУКОМ ОТВОРЕНОГ УГЛА 19
8.1.2.ФАКОРИ РИЗИКА И УДРУЖЕНЕ БОЛЕСТИ 20
8.1.3. КЛИНИЧКА СЛИКА 20
8.1.4. ЛЕЧЕЊЕ 22
8.1.4.1. Медикаментна терапија 22
8.1.4.2.Ласерска трабекулопластика 23
8.1.4.3. Трабекулектомија 23

8.2. НОРМОТЕНЗИВНИ ГЛАУКОМ 23

8.2.1.ЛЕЧЕЊЕ 24

8.3. ПРИМАРНИ АНГУЛАРНИ ГЛАУКОМ 24

8.4. АКУТНИ ГЛАУКОМ (АКУТНИ НАПАД) 25

8.4.1. КЛИНИЧКА СЛИКА 26
8.4.2.ЛЕЧЕЊЕ 26

8.5. СЕКУНДАРНИ ГЛАУКОМ 27

8.5.1. ПСЕУДОЕКСФОЛИЈАТИВНИ ГЛАУКОМ **28**

8.5.2.ПИГМЕНТНИ ГЛАУКОМ **28**

8.5.3. НЕОВАСКУЛАРНИ ГЛАУКОМ **29**

8.5.4.КОРТИКОСТЕРОИДНИ ГЛАУКОМ **29**

8.7. МЕТОДЕ ЛЕЧЕЊА ГЛАУКОМА 30

8.7.1.МЕДИКАМЕНТОЗНА ТЕРАПИЈА **30**

87.1.1.АДРЕНЕРГИЧКИ БЕТА-БЛОКАТОРИ **30**

8.7.1.2. АЛФА-2 АГОНИСТИ 31

8.7.1.3. АНАЛОЗИ ПРОСТАГЛАНДИНА 32

8.7.1.4. МИОТИЦИ 32

8.7.1.5. ЛОКАЛНИ ИНХИБИТОРИ КАРБОКСИАНХИДРАЗЕ 33

8.7.1.6.СИСТЕМСКИ ИНХИБИТОРИ КАРБОАНХИДРАЗЕ 33

8.7.1.7. ЗАПОЧИЊАЊЕ ТЕРАПИЈЕ МОНОТЕРАПИЈОМ **34**

8.7.1. 8. ПРАВИЛНО СТАВЉАЊЕ КАПИ **34**

8.7.2. ЛАСЕРСКА ТЕРАПИЈА **35**

8.7.3. ТРАБЕКУЛЕКТОМИЈА **36**

9.ЗАКЉУЧАК 37

10.КОРИШЋЕНА ЛИТЕРАТУРА 38

БИОГРАФИЈА 39

1.УВОД

Глауком је оптичка неуропатија са карактеристичним изгледом оптичког диска и специфичним распоредом и обликом дефеката у видном пољу, који су често, али не и увек удружени са повишеним ИОП. Зато што су патофизиологија, клиничко испољавање и лечење различитих типова глаукома веома различити, нема јединствене дефиниције која на одговарајући начин обухвата све његове облике. Разумевање овог концепта објашњава због чега један пацијент са „ глаукомом" може да буде без симптома, док други искуси нагли бол и црвенило.

Глауком може да буде конгениталан (развојни) или стечен. Даља субкласификација у типове са отвореним или затвореним углом заснива се на разликама у механизму којим се смањује истицање очне водице. Глауком такође може да буде примаран или секундаран у зависности од присуства или одсуства удружених фактора који доприносе расту притиска. Код примарног глаукома пораст ИОП није удружен ни са једним другим очним поремећајем, док код секундарних глаукома препознатљив очни или екстраокуларни поремећај ремети отицање очне водице, што онда доводи до повећања ИОП. Секундарни глаукоми могу да буду стечени или развојни, и по типу, отвореног угла или са затварањем угла (ангуларни).[1]

У популацији старијој од 40 година, глауком се јавља код 1-2% становника тако да се може очекивати да код нас има око 40000-50000 болесника. На основу великих студија утврђено је да се у развијеним земљама тек сваки други болесник открива и лечи што се може очекивати и код нас. Знатно више особа има само повишен очни притисак без других знакова глаукома као што су промене на папили очног живца и промене у видном пољу (око 7% особа старијих од 40 година). Примарни глаукоми са отвореним углом чешће се јављају код мушкараца, док су ангуларни учесталији код особа женског пола.

За дијагнозу глаукома мерење интраокуларног притиска, преглед папиле очног живца као и преглед видног поља представљају основне методе уз комплетан офталмолошки налаз. За лечење глаукома најчешће се користе капи. Овај начин је најједноставнији за примену, због добре ресорптивне површине рожњаче лек брзо доспева до унутрашњих структура ока и показује очекивани ефекат. Ласер терапија примењује се код болесника са примарним глаукомом отвореног угла код којих медикаментна терапија не доводи до циљног притиска, код особа које нису у стању због тремора или других разлога редовно да стављају капи. Хируршко лечење код глаукома са отвореним углом обухвата примену бројних хируршких интервенција које имају за циљ да снизе очни притисак стварањем нових путева одвођења очне водице из ока и заобилазећи препреку у коморном углу. [2]

1.1.ФИЗИОЛОГИЈА СТВАРАЊА ОЧНЕ ВОДИЦЕ

Очна водица се ствара у телу просечном брзином од 2 до 3 микролитра у сваком минуту. Очну водицу сецернирају цилијарни процеси који представљају линеарне наборе цилијарног тела који сед пружају у простор иза дужице где су везани и лигаменти сочива. [3] . Цилијарно (ресасто) тело састоји се од предњег дела – pars plicata (широког око 2mm) и задњег дела – pars plana (широког 4mm). На pars plicata се налази 70 радијално орјентисаних наставака (реса) избочених ка предњој очној комори. Сваки цилијарни наставак обавијен је слојем пигментованог епитела који је континуиран са ретиналним пигментним епителом и непигментованим епителним слојем који је континуиран са неуроретином. Сваки наставак садржи и централну артериолу која се завршава богатом капиларном мрежом. Тесни интерцелуларни спојеви између суседних непигментованих епителних ћелија чине крвно-аквеусну баријеру. Очна водица (humor aqeus, akveus) се активно излучује из непигментованог епитела као резултат метаболичког процеса, који зависи од неколико ензимских система, нарочито Na+/ K+-АТП- азне пумпе која излучује Na+ јоне у задњу очну комору. Вода пасивно прати Na+ низ осмотски градијент. Карбоанхидраза такође игра извесну улогу, али тачан механизам није засигурно утврђен. Секреција очне водице се смањује услед фактора који инхибирају активни метаболизам као што су хипоксија и хипотермија, али је независна од нивоа интраокуларног притиска (ИОП).

Слика1. Цилијарни наставци

1.2.ОТИЦАЊЕ ОЧНЕ ВОДИЦЕ

1.Трабекулум (тродимензионални систем мрежа сачињен од трабекула – гредица) је структура налик на вишеслојно сито у углу предње очне коморе, кроз коју 90% очне водице напушта око. Она се састоји од три дела:

а) Увеални трабекулум је унутрашњи део који се састоји од кончастих продужетака који се простиру од корена ириса до Schwable-ове линије. Интертрабекуларни простори су релативно велики и пружају мали отпор проласку очне водице.

б) Корнеосклерални трабекулум је средњи део који се простире од склералног гребена до Schwalbe-ове линије. Мреже су овде налик на (перфориране) плоче, гредице су шире, а интертрабекуларни простори су мањи него у увеалном трабекулуму.

в) Јукстаканаликуларни, крибриформни или„ ендотелни‟ трабекулум је спољашњи део трабекулума који спаја корнеосклерални део са ендотелом унутрашњег зида Schlemm-овог канала. Јукстаканаликуларно ткиво пружа највећи отпор отицању очне водице.

2. Schlemm-ов канал је кружни канал смештен у перилимбалној склери по читавом њеном обиму, лумена понегде премошћеног преградама. Унутрашњи зид канала је прекривен неправилним вретенастим ендотелним ћелијама са увратима (гигантским вакуолама). Спољашњи зид канала прекривен је глатким, спљоштеним ћелијама и садржи отворе колекторских канала који напуштају Schlemm-ов канал под различитим косим угловима и директно или индиректно се спајају са еписклералним венама.

Очна водица тече из задње коморе кроз пупилу у предњу очну комору, одакле излази из ока двома различитим путевима:

1.Трабекуларним (конвенционалним) путем отиче приближно 90% очне водице. Очна водица тече кроз трабекулум у Schlemm-ов канал и онда отиче еписклералним венама. Ово је пут масивног тока који зависи од притиска тако што повећање потисног притиска повећава отицање. Трабекуларно отицање може да се повећа лековима (миотицима, симпатикомиметицима), ласерском трабекулопластиком и трабекулотомијом.

2. Увеосклералним (неконвенционалним) путем отиче преосталих 10% очне водице. По уласку кроз траку цилијарног тела у супрахороидални простор, очна водица отиче венском циркулацијом у цилијарно тело, хороидеу и склеру. Увеосклерално отицање се смањује миотицима, а повећава атропином, симпатикомиметицима и простагландинима. Врло мало очне водице дренира се и кроз ирис. [1]

Количина створене очне водице у јединици времена варира у току дана и ноћи и пратећи циркардијални ритам организма. Тако се у току ноћи продукција смањује за око 40%, али ипак интраокуларни притисак као резултанта деловања бројних фактора одржава се код највећег броја особа између 10 и 21 mmHg, са дневним осцилацијама које не прелазе 5 mmHg.[2]

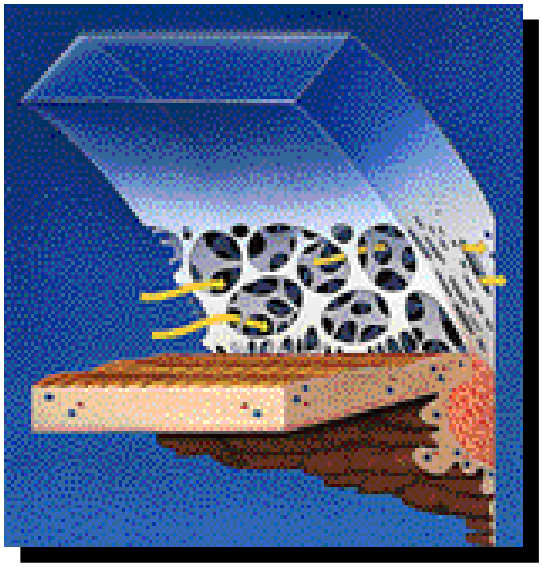

Слика 2. Структуре коморног угла

2. ДИЈАГНОСТИЧКИ ПРЕГЛЕДИ КОД ГЛАУКОМА

У дијагностици глаукома неопходно је да се изврши преглед иридокорнеалног угла који омогућава клиничару увид у структуре угла као први корак у евалуацији сваког пацијента са глаукомом. [4]

2.1. ГОНИОСКОПИЈА

Угао између задње површине рожњаче и предње површине дужице чини угао предње очне коморе, чија је конфигурација релевантна за патогенезу глаукома. Додир периферне дужице и рожњаче значи да је угао затворен, што спречава приступ очне водице трабекулуму, док раздвојеност ово двоје значи да је угао отворен, што указује на то да опструкција отицању очне водице лежи у трабекулуму или низводно од трабекулума. Гониоскопија обухвата преглед и анализу угла.

1. Дијагностичка гониоскопија омогућава идентификацију поремећаја у углу и процену дубине коморног угла, што је нарочито важно у очима са уским углом.

2. Хируршка гониоскопија подразумева визуелизацију угла током поступка као што су ласер трабекулопластика и гониотомија.

Угао предње коморе не може да се види непосредно кроз рожњачу, јер се зраци светлости, емитовани са структура угла, тотално интерно рефлектују (у потпуности одбијају ка унутра). Гониоскопско сочиво елеминише тоталну интерну рефлексију замењујући прелазну површину сузни филм- ваздух новом прелазном површином сузни филм – гониоскопско сочиво. [1]

Гониоскопију увек треба радити у мрачној просторији, користећи најужи светлосни сноп, водећи рачуна да се избегне пролазак светлости кроз зеницу, јер се иста сужава при излагању светлости.[5]

Постоје две основне технике за посматрање угла предње коморе:

1. **Индиректна гониоскопска** сочива (гониоогледала) дају огледалну слику наспрамног угла и могу да се употребе само уз биомикроскоп са процепном лампом.

2. **Директна гониоскопска** сочива (гониопризме) омогућавају директан увид у угао. Приликом њихове употребе није потребан биомикроскоп са процепном лампом и употребљавају се када је пацијент у лежећем положају.

2.2..ГОНИОСКОПСКА СОЧИВА

GOLDMANN-ово контактно сочиво са три огледала

Ово је индиректно гониоскопско сочиво са контактном површином чији је пречник приближно 12mm. Голдманово сочиво омогућава изврстан увид у угао. Пошто је закривљеност контактне површине сочива већа него закривљеност рожњаче, потребна је вискозна међусупстанца (спарујућа, спајајућа супстанца) са истим индексом преламања као код рожњаче, да премости јаз између рожњаче и гониоскопског сочива. После употребе такве супстанце панцијентов вид је замагљен, а преглед очног дна отежан. Периметрија, офталмоскопија или фотографија оптичког диска треба такође да се изведу пре гониоскопије.

ZEISS-ово сочиво

Ово сочиво је индиректно четвороогледално гониоскопско сочиво накачено на дршку. Контактна површина сочива има пречник од 9mm, а закривљеност јој је мања од закривљености рожњаче, што спарајућу супстанцу чини непотребном. Самим сузама обезбеђен је одговарајући контакт и подмазивање сочива. Ово омогућава брз и комфоран преглед угла и не смета каснијем прегледу фундуса.

KOEPPE-ово

Ово је куполасто, директно, дијагностичко гониоскопско сочиво које постоји у неколико величина. Оно се једноставно употребљава и омогућава панорамски увид у угао. Нарочито је корисно за истовремено поређење једног дела угла са другим. Када се ово сочиво употребљава заједно са ручним микроскопом, обезбеђује већу флексибилност, обезбеђујући детаљан преглед различитих суптилних карактеристика структура угла и директним осветљењем и ретроилуминацијом. Не може да се употребљава на биомикроскопу са процепном лампом и зато не обезбеђује исту јасноћу, осветљеност и различита увеличања када се пореди са гониоскопским стаклима за употребу са процепном лампом.

SWAN-JACOB-ово сочиво

Ово је директно хируршко сочиво које се држи на рожњачи уз помоћ ручице.

2.3.ГРАДИРАЊЕ ШИРИНЕ УГЛА

Градирање ширине угла је од суштинског значаја за процену да ли је око глаукомно или је потенционално глаукомно. Главни циљеви су да се процени функционални статус угла, степен затворености и ризик од будућег затварања. Следеће карактеристике такође треба забележити и детаљније описати, и у горњој и у доњој половини угла, имајући у виду да је код већине људи угао најужи у свом горњем делу.

- Облик и контуру периферног ириса
- Најдубље видљиве структуре
- Степен трабекуларне пигментације
- Присуство периферних предњих синехија

Shaffer-овим системом ширина угла предње коморе изражава се у степенима лука који образују замишљене тангенцијалне линије исцртане: једна преко унутрашње површине трабекулума, а друга преко предње површине дужице на око једне трећине удаљености од њене периферије. У пракси, угао се градира према видљивости различитих структура угла. Овај систем градирања подразумева додељене бројчане вредности (од 4 до 0), угловима са одређеним анатомским описом, ширином угла у степенима и клиничком интерпретацијом.[1]

2.4. ПРОБЛЕМИ МЕРЕЊА

Везану за технику

Гониоскопија треба да се изводи у тамној соби са уским снопом светла. Најшире коришћена техника је индиректна гониоскопија, код које се посматра угао у огледалу сочива. Градирање ширине угла мора да се врши са позицијом ока у примарном положају, како би се избегла погрешна класификација. Ако пацијент гледа у правцу огледала, угао изгледа шири и обрнуто. Други проблем је неравномеран притисак на рожњачу, који ће потиснути дужицу и такође дати погрешну ширину угла. Ово се дешава када је пречник сочива мањи од корнеалног пречника, нпр. сочиво са 4 огледала. Са гониосочивом великог пречника, идентација се преноси на периферију рожњаче, комплетно извртајући угао.

Везани за анатомију

Препознавање структура угла може бити отежано због варијација у структури предњег сегмента, као што су слаба пигментација, конвексност ириса или постојање патолошких структура. Испитивач треба да буде упознат са свим анатомским структурама угла: Schwalbe-овом линијом, трабекуларном мрежом, склералним гребеном, траком цилијарног тела, ирисом.

3 .ТОНОМЕТРИЈА

Тонометрија се заснива на односу између интраокуларног притиска и висине силе потребне да деформише природан облик рожњаче (осим код Динамичког контурног тонометра). Биомеханичке карактеристике рожњаче, као што су дебљина и еластичност, могу имати утицај на вредности ИОП. Тонометри се могу описати као контактни и безконтактни. Неки инструменти су преносиви и ручни. [5]

Интраокуларни притисак може се измерити дигитално, али само орјентационо, док се за прецизно мерење користе инструменталне методе.

Дигитална метода мерења ИОП је груба метода и њоме је могуће открити само екстремно повећање ИОП, односно снижење. Метод се састоји у томе да се на основу отпора који пружају омотачи очне јабучице притиску јагодице кажипрста обе руке процењује висина ИОП. Овако одређена висина ИОП означава се као нормална (n dig), повишена (N +1), висока (N +2) и веома висока када је око тврдо као камен (N + 3).

3.1. ВРСТЕ ТОНОМЕТАРА

1. Апланациона метода је златни стандард у мерењу очног притиска. Сви тонометри раде тако што врше деформацију очне јабучице путем силе неопходне да заравни (апланира) површину од 3,06mm2 централне рожњаче и пореди ову деформацију са притиском унутар очне јабучице.

Апланациони тонометар по Goldmannu налази се на биомикроскопу.[2] За осветљење се користи кобалтно плаво светло. При контакту призме са рожњачом уочавају се два зелена полукруга приликом посматрања кроз биомикроскоп. Тачност Goldmann-овог тонометра зависи од количине флуоресцеина у сузном филму и од дебљине закривљености рожњаче.[4]

Могуће грешке

- Неодговарајући облик и распоред флуоресцеинских слика. Вишак флуоресцеина чини полукругове дебелим, а њихов полупречним премалим. Насупрот томе недовољна количина флуоресцеина проузроковаће настанак претанких полукругова и превелики полупречник.
- Притисак на булбус, од прстију испитивача или од стране пацијента који стиска капке даће лажно високе вредности.
- Неправилна калибрација тонометра довешће до нетачно очитаних вредности. Зато је важно редовно проверавати калибрацију.
- Корнеална патологија, као што је врло изражен едем, дисторзија (изобличење површине) или абнормална дебљина имаће за последицу непрецизност очитаних вредности.

Слика 3. Апланациона тонометрија

2.Schiotz-ов тонометар се заснива на принципу интентационе тонометрије код које клип, на који је већ окачен тег, индентира рожњачу. Величина индентације мери се скалом, а очитане вредности претварају се у милиметре живе помоћу посебне табеле. Тонометар је јефтин, једноставан за руковање и не захтева употребу биомикроскопа, али се сада ретко употребљава.

3.Perkins-ов је ручни апланациони тонометар код кога је Goldmman-ова призма прилагођена малом светлосном извору. Он је мали, не захтева употребу биомикроскопа и зато може да се употреби код пацијената који су везани за кревет или су анестезирани. Међутим, потребно је искуство да би вредности могле да се очитају поуздано.

4.„Дувач ваздуха"(Air puff) је неконтактни тонометар заснован на принципу апланације, али уместо да се за то употреби призма, централни део рожњаче се заравњује млазом ваздуха. Време потребно да би се довољно заравнила рожњача директно је повезано са нивоом ИОП. Инструмент се лако користи, а приликом употребе нема потребе за локалним анестетиком. Зато је нарочито користан за скрининг када га изводе они који нису офталмолози. Његова главна мана је да је прецизан само у распону од ниских до средњих притисака. Млаз ваздуха може да изненади пацијента и својом (привидном) снагом и буком. [1]

5.Одбијајућа тонометрија (I care)

Одбијајући тонометар је једноставан и преносив апарат. Иако је то контактни тонометар, топикална анестезија није неопходна, а тонометар има главу за једнократну употребу, што смањује ризик од преноса инфекције. Сам инструмент спроводи одбијајући покрет држача сонде, као последицу контакта истог са оком; одбитак расте (краће време контакта) са порастом ИОП. Шест мерења је потребно да би се добио тачан резултат. Одбијајући тонометар може бити посебно користан код деце.

6.Tono –Pen је ручни, преносиви, тонометар који одређује ИОП контактом са рожњачом (препоручује се контакт са централном рожњачом) преко сонде са главом, која изазива апланацију /идентацију мале површине. Потребна је топикална анестезија. Након четири правилна мерења добија се средња вредност, заједно са стандардном грешком.

I care и Tono –Pen погодни су код пацијената са болестима и површним неправилностима рожњаче, обзиром да је површина контакта мала.

7.Тонометрија преко капака

Ова врста тонометрије укључује апарат који мери ИОП преко капака, избегавајући директан контакт са рожњачом. [5]

8.Динамичка контурна тонометрија (DCT)

Последњих година развијена је динамичка контурна тонометрија (DCT) која ради на потпуно другачијем концепту у односу на апланационе и импресионе тонометре. Овај тонометар се заснива на принципу да ће притисак на површини сфере бити једнак ономе унутар ње, уколико мерни уређај окружује и поклапа се са контуром сфере (или њеног дела). Код динамичког контурног тонометра (DCT), врх сонде одговара контури (облику) рожњаче. Претварач за мерење притиска уграђен је у центар сонде и мери спољашњи притисак, који би требало да одговара унутрашњем, а ИОП се приказује на дигиталном екрану. DCT показује једнаку или већу тачност у односу на Goldmann-ов тонометар.

За разлику од Goldmann-овог и других тонометара, дебљина рожњаче не утиче на вредности измереног ИОП, нити је вредност ИОП измењена код рожњаче после рефрактивне хирургије која доводи до њеног истањења.

4. ПАХИМЕТРИЈА

Како дебљина рожњаче може утицати на тачност измерених вредности ИОП, у последње време се користи ултразвучна пахиметрија за прецизно одређивање дебљине рожњаче. Нормалне вредности централне дебљине рожњаче крећу се 540±30μm. Ниже вредности централне дебљине рожњаче испод 530μm могу дати лажно нижа мерења ИОП, и супротно, дебље рожњаче узрокују лажно већа очитавања вредности ИОП. Погрешно висока очитавања ИОП налазе се код дебљих рожњача, повећања диоптријских вредности и недостатка сузног филма, док се погрешно ниске вредности ИОП очитавају код танких рожњача, едема рожњаче, смањене диоптријске моћи и након рефрактивне хирургије рожњаче. Не постоји сагласност о валидном алгоритму за Голдманову апланациону тонометрију и централну дебљину рожњаче. Вредност централне дебљине рожњаче је важна код пацијената са очном хипертензијом и значајан фактор ризика развоја глаукома из очне хипертензије јер може превенирати непотребно лечење пацијената са очном хипертензијом. [4]

5. ПРЕГЛЕД ПАПИЛЕ ВИДНОГ ЖИВЦА

Аксони ретиналних ганглијских ћелија формирају слој нервних влакана који се скупљају на глави видног живца. Предња страна главе видног живца клинички је видљива и њу називамо папилом видног живца. Након уласка у склерални канал, нервна влакна се групишу у неуроретинални обод. Простор који није испуњен нервним ткивом називамо екскавацијом папиле. Односи између величине папиле, неуроретиналног обода и екскавације кључни су у идентификацији глаумакоматозних промена.

Површина папиле може варирати од 0.80mm2 до скоро 6.00mm2 код здраве популације. Значајно је подвући да вредности површина папила могу варирати зависно од метода мерења. Мерење површине се најчешће врши на фотографији папила уз корекцију фактора увећања. Од значаја је однос величине папиле и висине рефракционе аномалије. Између -5.0D и +5.0D, величина папиле је или независна или варира веома мало са висином аметропије. Папила особа са високом миопијом значајно је већа од папила особа са нормалном рефракцијом, док пацијенти са високом хиперметропијом имају значајно мање папиле од пацијената са нормалном рефракцијом.

Клинички је корисна процена односа величина екскавације /величина папиле (cup/disc C/D). Процена C/D односа је субјективна и добија се тако што већина папиле добија вредност 1 и у вертикалном и у хоризонталном дијаметру. Величина ескавације се добија као децимална фракција величине папиле у истом правцу.

Значајније од самог мерења површина неуроретиналног обода је анализа његове конфигурације. Неуроретинална област има карактеристичну конфигурацију у здравим очима. Горњи и доњи пол папиле имају шири неуроретинални обод, подударајући се са дистрибуцијом слоја нервних влакана. Нервна влакна попримају закривљен облик када конвергирају према видном живцу, док доњи и горњи попримају велики број влакана.

Поред тога, фовеола је сама позиционирана мало испод центра папиле (приближно 0.50mm), што доприноси томе да доњи пол прими велики број влакана. Код здравих видних живаца, доњи неуроретинални обод је најшири, а прате га горњи, назални и темпорални. Овај распоред је знано правило ISNT. Сазнања о нормалној конфигурацији неуроретиналног обода и сходно томе екскавацији папиле од кључног су значаја за идентификацију иницијалних глаукоматозних промена на видном живцу. [6]

5.1. ГЛАУКОМНО ОШТЕЋЕЊЕ

Глаукомно оштећење има за последицу карактеристичне промене у:

- Слоју нервних влакана ретине
- Глави оптичког нерва
- Парапапиларном подручју

Оштећење слоја нервних ћелија

Код глаукома, суптилни дефекти у слоју нервних влакана претходе развоју промена на оптичком диску или у видном пољу. Испад ретиналних нервних влакана може да буде дифузан или локализован. Рано локализовано оштећење се карактерише пукотинастим или клинастим дефектима у слоју нервних влакана ретине. Како глаукоматозно оштећење напредује, дефекти постају већи. У завршном стадијуму глаукома постоји потпуна атрофија слоја нервних влакана са коплетним огољавањем великих крвних судова који се пружају у оквиру овог слоја. Атрофично подручје изгледа тамније и мрљасто због боље визуелизације ретиналног пигментног епителa.

Оштећење оптичког диска

Оштећење диска (папиле) се надовезује на физиолошку екскавацију која је присутна пре јављања повишеног очног притиска. Изглед оштећеног оптичког диска класификује се на следећи начин:

Тип1 (фокални исхемични) диск се одликује фокалним губитком ткива на горњем и /или доњем полу (поларне инцизуре) са иначе релативно здравим неуроретиналним ободом. Инцизура је често удружена са малим подручјима парапапиларне атрофије или хороидном склерозом (која фундусу даје изглед мозаика или шаховске плоче тзв. Fundus tessalation).

Овај тип диска најчешће се јавља код старијих пацијената, нарочито жена, и повезан је са локализованим губитком поља и раном опасношћу од захватања подручја фиксације. Нарочиту пажњу треба зато обратити губитку нервног ткива у вертикалним секторима екскавације.

Тип 2 (миопни глаукомни) диск се карактерише поларним усецима (инцизурама) и великим темпоралним полумесецом, а да при том нема (знакова) дегенеративне миопије. Обично се јавља код млађих пацијената, нарочито мушкараца и удружен је са локализованим дефектима у видном пољу.

Тип 3 (сенилни склеротски) диск се карактерише плитком тањирастом екскавацијом и благо падинастим неуроретиналним ободом, који изгледа као да су изгризли мољци и парапапиларном атрофијом или хороидном склерозом која окружује папилу. Обично се виђа код старијих пацијената и повезан је са исхемијском болешћу срца и хипертензијом.

Тип 4 (концентрично увећање) диска, проузроковано је дифузним губитком нервних влакана, које обухвата читав попречни пресек главе оптичког нерва, што има за исход униформно увећање кружне екскавације без локализованог истањења неуроретиналног обода. Овај тип диска обично се јавља код млађих пацијената и често је везан за виши ИОП и дифузни губитак видног поља.

Парапапиларна атрофија

Хориоретинална атрофија уз обод папиле је честа код високе миопије, а такође може да се јави и код неких здравих еметропних очију. Постоји, међутим, и корелација између парапапиларне атрофије и глаукома. Сматра се да подручје хориоретиналне атрофије која окружује оптички диск има две зоне: унутрашњу бета зону, непосредно уз обод диска, која је концентрично окружена спољашњом алфа зоном.

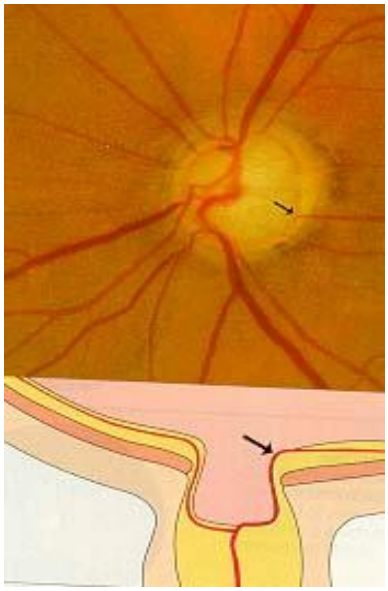

Слика 4. Глаукомско оштећење PNO

5.2.ТЕХНИКЕ ВИЗУЕЛИЗАЦИЈЕ

Хеилдерберг ретина томограф (HRT) је конфокални ласер скенинг микроскоп, дизајниран за тродимензионално снимање задњег сегмента ока. Због тога што се њиме праве веома прецизне и репродуцибилне слике, ова софистицирана технологија најефикасније се примењује за процену изгледа очног дна у подручју папиле или око ње. Она, међутим, не обезбеђује директно мерење дебљине слоја нервних влакана.

Томографија уз помоћ оптичке кохеренције (OCT, optical coherence tomography) омогућава сликање попречних пресека ретине у високој резолуцији. Аналогно Б – скен ултрасонографији, у којој се употребљавају ултразвучни таласи, у ОСТ се употребљава светлост из суперлуминицентне диоде. ОСТ томографи могу да сниме морфолошке особине фовее у попречним пресецима као и оптичког диска, структуру ретине по слојевима, као и нормалне анатомске варијације у ретини и слоју ретиналних нервних влакана са резолуцијом од 10μm. Код глаукома, дебљина слоја нервних влакана ретине мери се на стандардизованим положајима око папиле.

Додатни радијални скенови кроз главу оптичког нерва омогућавају процену екскавације и дебљине слоја нервних влакана јукстапапиларно. Широка пупила и провидне медије неопходне су за прецизна мерења.

Скенинг ласерска поларимеТрија (nerve fiber analyser) се заснива на предпоставци да слој нервних влакана има особину двоструког преламања светлости (birefringence). Промена у поларизацији названа кашњење (ретардација), може се квантификовати одређивањем фазне разлике између поларизације светла које се враћа из ока, у односу на ласерски сноп за осветљавање. Степен ретардације је у линеарном односу са дебљином слоја нервних влакана. [1]

6. ВИДНО ПОЉЕ

Промене у видном пољу у току глаукома

Губитак аксона ганглијских ћелија ретине и повећање екскавације папиле очног живца у функционалном смислу манифестују се променама у видном пољу. Промене у видном пољу јављају се у почетку болести, али ипак тек када је више од једне трећине нервних влакана изгубљено. Само код веома одмаклих промена може се методом конфронтације утврдити велики испад, али за дијагностику глаукома и његово праћење најпогодније су методе аутоматске или компјутеризоване периметрије.

Ове методе користе посебне софтерске програме којима се методом статичке периметрије испитују најугроженији делови видног поља, као што је централно видно поље до 30 степени, и на основу упоређивања са налазима код здравих особа добија се степен оштећења изражен у виду средњег дефекта или само одступање од нормалних вредности у свакој тачки испитиваног дела видног поља. Када се степен дубине скотома обележи различитим бојама, добија се графички налаз видног поља који се једноставно тумачи а касније и упоређује. Обично се црним тоновима обележавају апсолутни скотоми, а жутим нормална осетљивост.

За праћење прогресије промена у видном пољу постоје посебни програми који обрачунавају одступање у свакој испитиваној тачки у току праћења и лечења глаукома и дају податке о степену прогресије или стагнације болести. Кинетичка периметрија сада се много мање користи због отежаног извођења и каснијег упоређивања налаза иако и она даје драгоцене податке за дијагнозу и праћење тока глаукома.

Појава скотома, прво релативних, а касније и апсолутних (најинтензивнији стимулус болесник не региструје), испољава се у облику обично прво проширења слепе мрље и горњег, а касније и доњег лучног скотома који обилазе фиксациону тачку. Овим заобилажењем фиксационе тачке дуго времена поштеђен је централни вид тако да болесник види да чита и не примећује велике испаде који окружују фиксациону тачку. У том периоду због испада у видном пољу уколико особа управља моторним возилом, значајно угрожава безбедност у саобраћају, како своју тако и безбедност осталих учесника јер их у делу видног поља које је оштећено не региструје. Појава скотома у назалном видном пољу са карактеристичним назалним степеником указује на одмаклост промена. Уколико се болест не лечи или се неадекватно лечи, долази до губитка централног вида са заостајањем само темпоралног острва у видном пољу које се убрзо затим губи водећи болесника у слепило.

Слика 5. Одређивање ширине видног поља

6.1. ИСПАДИ ВИДНОГ ПОЉА КОД ГЛАУКОМА

1. Релативни парацентрални скотом
2. Изоловани, парацентрални, апсолутни скотом који није повезан са слепом мрљом
3. Апсолутни скотом који је повезан са слепом мрљом
4. Апсолутни скотом који захвата више од једног квадранта
5. Заостајање темпоралног острва са губитком централног вида

Поред ових прегледа у дијагностици глаукома велику улогу игра биомикроскопија, односно детаљан преглед предњег очног сегмента биомикроскопом са одговарајућим увећањем. Откривањем предиспонирајућих фактора за развој глаукома као што је присуство пигмената на ендотелу рожњаче, беличастих накупина на пупиларној ивици и предњој капсули сочива (псеудоексфолијација) код глаукома са отвореним углом, указиваће на могућу етиологију болести. Плитка предња очна комора указиваће на могући блок корнеалног угла који може да настане ширењем зеница. [2]



Слика 6. Испади у видном пољу код глаукома

7. ОЧНА ХИПЕРТЕНЗИЈА

Термин „ очна хипертензија ‟ се употребљава када се нађе да је очни притисак > 21mmHg приликом два узастопна прегледа, а у недостатку приметног глаукомног оштећења. У популационим испитивањима, средњи ИОП је 16mmHg; две стандардне девијације на обе стране од ове вредности дају нормалан распон ИОП од 11 до 21mmHg. Код старијих особа средњи ИОП је виши, нарочито код жена, а стандардна девијација је већа него код млађих особа. Ово значи да нормалан ИОП код старијих жена може да има распон до 24mmHg, а не 21 mmHg.

Мада 4-7% популације преко старости од 40 година има ИОП >21mmHg, особе са очном хипертензијом добијају глауком по стопи од само 1% годишње. Ризик од оштећења повећава се са порастом очног притиска.

Многим пацијентима са очном хипертензијом није потребно лечење, а само оне са високим ризиком од глаукома треба третирати да би се одложио или предупредио развој POAG.

Фактори високог ризика: дефекти нервних влакана ретине, парапаиларне промене, ИОП 28mmHg или више, ИОП 22mmHg или више и централна дебљина рожњаче <555μm, вертикални однос екскавације и ширина диска од 0,4 или више и дебљина рожњаче < 588μm.

Већина пацијената са високим факторима ризика треба лечити јер је третман ефикасан у смислу одлагања или превенције развоја POAG у значајном броју случајева. Снижење ИОП је важније него његова апсолутна вредност, а разуман циљ је снижење ИОП за 20%.

8. ПОДЕЛА ГЛАУКОМА

8.1.ПРИМАРНИ ГЛАУКОМ ОТВОРЕНОГ УГЛА

Примарни глауком отвореног угла (POAG, Primary open angle glaucoma) такође познат као симплекс глауком, у принципу је билатерална, али не увек и симетрична болест, која се карактерише следећим:

- Испољавање у одраслом добу
- ИОП>21mmHg у неком тренутку у току болести
- Отворен угао нормалног изгледа
- Глаукомно оштећење главе оптичког нерва
- Испади у видном пољу

Без обзира на ову дефиницију треба нагласити да приближно 16% свих болесника са иначе карактеристичним POAG имају стално притисак испод 22mmHg. Већина особа са притисцима преко >21mmHg нема глауком. POAG је најчешћи тип глаукома од кога оболева приближно 1 на 100 особа у општој популацији преко 40 година старости.

8.1.2.ФАКОРИ РИЗИКА И УДРУЖЕНЕ БОЛЕСТИ

1. **Старост** POAG је најчешћи код старих особа, а већина случајева се испољава после 65 година старости.
2. **Раса** POAG је значајно чешћи, развија се раније, и тежи је код црне него код беле расе.
3. **Породична анамнеза и наслеђивање** POAG је често наследан, посебно на мултифакторни начин. Гени који су одговорни за наслеђивање, мисли се, показују инкомплетну пенетранцу и варијабилну експресивност. Интраокуларни притисак, лакоћа отицања очне водице и димензије оптичког диска су такође генетски предодређени. Првостепени рођаци пацијената са POAG су под повећаним ризиком од развијања POAG, међутим процене тачног ризика недостају зато што се болест развија код старијих особа, а дуготрајно праћење је неопходно за добијање прецизних резултата. Међутим, наговештено је да је приближан ризик за сестре или браћу 10%, а за потомство око 4%.
4. **Миопија** је удружена са повећаном инциденцом POAG, осим тога, миопне очи су подложније оштећењима проузрокованим притиском.
5. **Болест ретине** Оклузија централне ретиналне вене је удружена са повећаном инциденцом POAG. Приближно 5% пацијената са регматогеном аблацијом ретине и 3% са retinitis pigmentosa имају придружени POAG.

Скрининг

Скрининг популације изведен искључиво тонометријом је незадовољавајући, јер означава као нормалне значај број случајева са другим особинама POAG, као што су екскавација и губитак видног поља. Чак и уз употребу додатног критеријума односа екскавације и диска у вертикалном пречнику >0,4, било би идентификовано само 60% потенцијалних POAG пацијената. Док прецизнија методологија масовног скрининга не постане доступна, скрининг треба да обухвати испитивање видног поља, тонометрију и офталмоскопију. Особе са породичном анамнезом глаукома код првостепених рођака треба да прођу кроз скрининг почевши од 40 године. Уколико је првобитни преглед дао нормалне резултате, каснији прегледи треба да буду у интервалима од 2 године до 50 година живота и затим, једном годишње.

8.1.3. КЛИНИЧКА СЛИКА

Симптоми

POAG је асимптоматски док се не јави значај губитак видног поља, јер се оштећење постепено развија, а подручје фиксације (одговорно за централни вид) је захваћено касно у току болести.

Мада је болест готово без изузетка билатерална, напредовање је често асиметрично. Често се појављују пацијенти код којих је присутан значајан губитак видног поља у једном оку и мање напредовао у другом.

Знаци

1. Повишен ИОП. Ова објективна мера се показала и као камен спотицања и као велика корист за дијагнозу POAG. Приближно 2% опште популације старости преко 40 година има ИОП>24 mmHg , а 7% има ИОП>21 mmHg. Међутим, само у 1% њих постоји глаукомно оштећење видног поља. Ово се питање даље компликује тиме што код пацијената са нормалним ИОП (<22 mmHg) може да дође до губитка видног поља и (увећања) екскавације.

2. Дневна колебања у нивоу ИОП до 5 mmHg јављају се код приближно 30% нормалних очију. Код POAG ова флуктуација је претерана и јавља се код 90% случајева. Из овог разлога једно очитавање притиска од 21 mmHg или мање не искључује обавезно дијагнозу POAG нити једно мерење од >21mmHg значи више од побуђивања сумње. Да би се откриле флуктуације у ИОП може да буде неопходно да се мери ИОП у различитим временима у току дана (дневна крива). Асиметрија ИОП између два ока од 5 mmHg или випе треба да пробуди сумњу, јер независно од апсолутне вредности око са вишом вредношћу може да буде абнормално.

3. Промене на папили. POAG се често дијагностикује пошто се приликом рутинског прегледа уочи сумњив оптички диск или асиметрија дискова.

4. Видна поља показују типичне промене.

5. Гониоскопијом се уочава нормалан отворен угао.

8.1.4. ЛЕЧЕЊЕ

Примарни циљ лечења је да се предупреди функционално оштећење вида у току животног века болесника успоравањем брзине губитка ганглијских ћелија, тако да се та брзина приближи оној код нормалне популације (приближно 5000 по години). У овом тренутку најбољи метод за остваривање тог циља је снижење ИОП.

Јасна и концизна документација о основним параметрима је значајна да би се пратила прогресија у будућности: видна оштрина и стање рефракције, биомикроскопија уз помоћ процепне лампе, апланациона тонометрија, гониоскопија и периметрија.

Циљни притисак. Претпоставља се да је ниво ИОП који је постојао пре лечења оштећивао оптички нерв и да ће се то наставити и даље. Циљни притисак се утврђује узимајући у обзир тежину постојећег оштећења, ниво ИОП, брзину којом се оштећење јавља (ако је она позната), као и старост и опште здравље пацијента. Уз помоћ терапије ИОП треба да се одржи у нивоу или испод циљног нивоа.

8.1.4.1. Медикаментна терапија

1.Основни принципи

Одабрани лек треба да се употреби у најнижој концентрацији и што је ређе могуће, у складу са жељеним терапијским ефектом. Треба употребити лек са најмање могућих нежељених ефеката. Лечење се обично започиње једним леком.

2. Контрола

Контрола треба да уследи након 4 недеље. Пад у притиску од >4mmHg сматра се значајним (односи се на онај пад који је проузрокован леком, а не случајном флуктуацијом), али није увек довољан (зависно од циљева лечења). Ако је одговор на лек задовољавајући, накнадна процена стања треба да се изврши после једног месеца и у тро- или четворомесечним интервалима после тога. Ако је одговор незадовољавајући прво употребљени лек се укида и замењује другим. Ако је одговор на терапију још увек незадовољавајући, додаје се други лек, или се уместо једног лека користи комбиновани препарат (нпр,.тимолол-латанопрост, тимолол-дорзоламид). Када се употребљавају два различита лека, болесника треба подучити да сачека 5 минута пре него што укапа други лек да би спречио испирање првог лека.

3.Периметрија. Ако је контрола добра, а изглед оптичког диска стабилан, довољна је периметрија једном годишње.

4.Гониоскопија треба такође да се изводи једном годишње, јер се дубина предње коморе старењем смањује.

Узроци неуспеха

- Неодговарајући циљни притисак. Ако ниво ИОП стоји у горњем делу статистички нормалног распона, прогресија дефеката у видном пољу је честа.
- Недоследно спровођење терапијског режима уочава се код најмање 25% пацијената.
- Широке флуктуације у ИОП су честе код болесника који се лече медикаментно.

8.1.4.2.Ласерска трабекулопластика

У овој процедури дискретне, аргон ласером или диодним ласером изазване, опекотине на трабекулуму имају за циљ да побољшају отицање очне водице и снизе ИОП. Терапијки ефекат је често пролазан и траје неколико година тако да ласерска терапија може само да одложи потребу за филтрационом хирургијом.

Главне индикације су следеће: избегавање полипрагмазије, избегавање операције, као примарна терапија и пацијенти који се не придржавају медикаментног терапијског режима.

8.1.4.3. Трабекулектомија

Хируршко стварање фистуле између угла предње очне коморе и субтенонског простора, што омогућава излазак аквеуса из предње коморе у филтрационо (дренажно) јастуче под горњим капком. Прогресивно оштећење је мање вероватно после трабекулектомије него током медикаментне терапије, јер је резултујући ИОП често знатно нижи и мање је вероватно да ће да флуктуира. Тренутак за извођење интервенције зависи од степена губитка вида који је до тада настао, брзине даљег погоршања и очекиване дужине живота.

Главне индикације су следеће: неуспешна медикаментна терапија и/или ласер-трабекулопластика неодговарајуће околности за ласерску терапију и узнапредовала болест.

8.2. НОРМОТЕНЗИВНИ ГЛАУКОМ

Нормотензивни глауком (NTG) који се такође зове глауком са ниским притиском је варијанта POAG. Предоминантно је болест старијих особа и чешћи је код жена.

Карактеристике:

- Средњи ИОП једнак или мањи од 21mmHg (утврђује се израдом дневне криве)
- Глаукомско оштећење оптичког нерва и видног поља
- Гониоскопски се уочава отворен угао
- Нису откривени секундарни узроци глаукомског оштећења очног нерва

Знаци

1.ИОП је обично од 17 до 19mmHg , али може да буде од 13 до 16. Код асиметричне болести оштећенији диск одговара оку са вишим ИОП.

2. Промене на папили. И глаукомна екскавација и парапапиларне промене идентичне су онима које се виде код POAG.

Пламичасте хеморагије на ивици диска су чешће код NTG и могу да указују на прогресивно оштећење слојева нервних влакана ретине.

Стечене јамице у оптичком диску, које се карактеришу локализованим екскавацијама ламине криброзе, такође су много чешће.

3. Дефекти у видном пољу су у основу исти као код POAG, мада је наговештено да су код NTG они нешто ближи тачки фиксације, дубљи, стрмији и више локализовани.

8.2.1.ЛЕЧЕЊЕ

Лечење је индиковано само код болесника са документованом прогресијом дефеката у видном пољу. Циљ је да се смањи притисак за најмање 30%.

1. Медикаментно лечење.
2. Трабекулектомију треба размотрити.
3. Системски блокатори калцијумских канала (могу се размотрити као терапијска опција млађих пацијената и код оних са раном болешћу.
4. Праћење системског крвног притиска у току 24h

8.3. ПРИМАРНИ АНГУЛАРНИ ГЛАУКОМ

Примарни ангуларни глауком (примарни глауком са затварањем угла, primary angle closure glaucoma, PACG) је стање када пораст ИОП настаје као резултат опструкције истицања очне водице делимичним или потпуним затварањем угла периферним ирисом. За разлику од POAG, дијагноза зависи увелико од прегледа предњег сегмента и од пажљиве гониоскопије.

Распознају се два облика: (на основу механизма затварања угла)

1.PACG са пупиларним блоком

2. Плато ирис синдром који је редак

Фактори ризика :

1. **Старост**. Просечна старост при откривању болести је 60 година.
2. **Пол**. Жене чешће обољевају него мушкарци.
3. **Раса.** Код белаца ово стање је одговорно за око 6% свих глаукома и погађа приближно 1: 1000 особа старости преко 40 година. PACG је чешћи код народа Југоисточне Азије, Кинеза, Ескима, а редак је код црне расе.
4. **Породична анамнеза** . Рођаци првог степена су под повишеним ризиком, јер се предиспонирајући анатомски фактори често наслеђују.

Предиспонирајући анатомски фактори:

1. Релативно предњи положај ирис-ленс дијафрагме
2. Плитка предња комора
3. Узак улаз у коморни угао

Класификација

Мада се PACG може поделити у пет стадијума који се међусобно преклапају, ово стање не прогредира обавезно тим редом, од једног стадијума до другог. У пракси се често види комбинација следећих клиничких стадијума: латентни, субакутни (интермитентни), акутни конгестивни, постконгестивни, хронични и апсолутни. [1]

8.4. АКУТНИ ГЛАУКОМ (АКУТНИ НАПАД)

Боравак у мраку, стрес, узимање капи које изазивају мидријазу код особа са узаним коморним углом, могу да доведу до слике акутног напада. Пупиларни блок, односно отежано отицање очне водице из задње очне коморе у предњу комору код предиспонирајућих особа доводи до пораста притиска у задњој комори и потискивања кореног дела дужице који је и најтањи део, према коморном углу.

Налегањем кореног дела дужице на трабекулум онемогућава се отицање очне водице кроз дренажни систем ока и долази до развоја ангуларног блока и клиничке слике акутног напада. Ипак, најчешће код акутног напада присутни су и пупиларни блок и ангуларни блок.

Сасвим ретко ангуларни блок може да се развије код особа са нормално дубоком предњом комором, али веома узаним коморним углом. Овде се акутни напад развија без пупиларног блока и означава се као механизам plato irisa.

Уколико се активни напад не лечи правовремено и адекватно, настају гониосинехије којима се трајно спречава деблокирање угла, а услед високог очног притиска развија се оптичка неуропатија. Тако акутни напад прелази у хронични ангуларни глауком. Некада је сам ток затварања угла постепен и праћен је развојем синехија које затварају прво врх, а касније и остале делове угла. ИОП постепено расте, болови изостају и долази до развоја слике хроничног ангуларног глаукома.

Блокирање угла може да буде и привремено тако да се после одређеног времена ИОП спонтано нормализује и тада се развија слика интермитентног ангуларног глаукома.

8.4.1. КЛИНИЧКА СЛИКА

Болесници са акутним нападом, који се често назива и акутни глауком, жале се на изненадан и јак бол у једном око који је праћен замагљеним видим. Пре појаве акутног напада болесници наводе да су приметили прстен од дугиних боја око извора светлости као и извесну напетост у оку. Некада је бол у оку удружен са јаком главобољом и повраћањем. Због затегнуте трбушне мускулатуре и принудног положаја болесника ова клиничка слика може да заведе лекара да се ради о акутном абдоминалном обољењу или о интракранијалном процесу. Офталмолошким прегледом открива се веома висок очни притисак, који може да буде и преко 60mmHg, што се и дигиталном методом мерења може да утврди јер је оболело око веома тврдо. Застојна хиперемија вежњаче, смањење провидности и осетљивости рожњаче, плитка предња комора и широка зеница представљају основ клиничке слике акутног напада.

Лечење ангуларног блока има за циљ:

- Снижавање интраокуларног притиска
- Отклањање пупиларног блока
- Отклањање блока угла

8.4.2.ЛЕЧЕЊЕ

За лечење акутног напада ефикасно снижавање ИОП се постиже интравенским давањем 20% манитола 250 до 300ml и пероралним давањем инхибитора угљене анхидразе (ацетозоламида) у дози од 4x 250mg. Лечење се наставља давањем капи пилокарпина 2% 4-5 x у току дана, тимолола 0.5% 2x док се ИОП не нормализује.

Отклањање пупиларног блока најефикасније се постиже када се направи иридотомија којом се ствара отвор између предње очне и задње коморе тако да очна водица заобилази блок у пределу пупиле. Ова се интервенција изводи применом неодимијум YAG ласера. Исту интервенцију треба урадити и на парном оку како се неби акутни напад јавио и на другом оку које има исте анатомске предиспозиције.

Поред отклањања папиларног блока код ангуларног глаукома неопходно је отклонити и ангуларни блок. Овај блок отклања се применом пилокарпина који извлачи корени део дужице из коморног угла. Некада због парализе холинергичких рецептора у сфинктеру дужице није могуће деловање овог лека.

Тада је индикована примена периферне ласериридопластике. Код особа са анатомском предиспозицијом за пупиларни блок и блог угла (узан коморни угао и плитка предња комора – occludable angle) индикована је само превентивна ласер иридотомија.

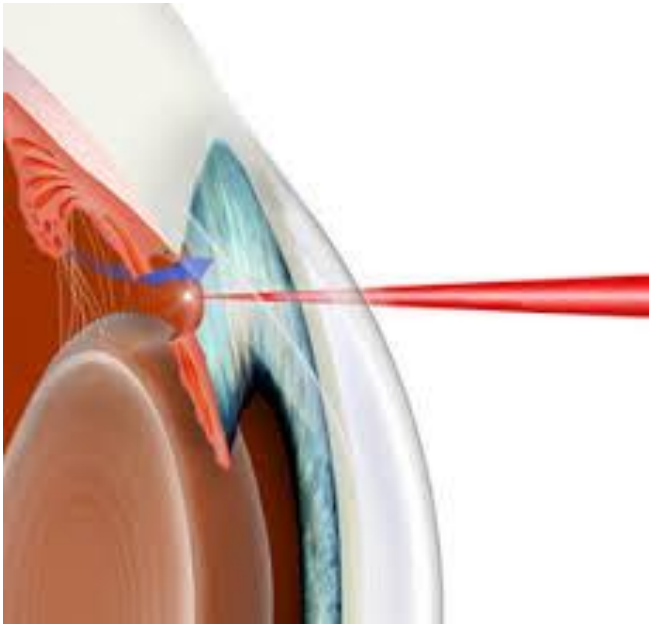

Слика 7. Ласерска иридектомија

8.5. СЕКУНДАРНИ ГЛАУКОМ

Под секундарним глаукомом подразумева се глауком настао као једна од манифестација или као последица другог очног обољења. Секундарне форме глаукома много су ређе од примарних форми, њихово лечење веома је слично лечењу примарног глаукома.

1. **Глауком изазван променама на сочиву**

   Уколико настане промена положаја сочива (сублуксација или луксација сочива), промена величине сочива или промена састава сочива код презреле катаракте (факолитички глауком) постоји вероватноћа механичке блокаде елемената коморног угла и то: било кореним делом дужице или слободним стакластим телом(сублуксација, луксација сочива или интумесцентна катаракта) било ослобођеним

разводњеним елементима кортекса сочива који дифундују кроз сочивну капсулу и блокирају отворе трабекулума (факолитички глауком).

2. **Глауком изазван променама увеолног тракта**

Узрок пораста интраокуларног притиска (ИОП) у току имфламације предње увеалне опне је блокада трабекуларних отвора имфламаторним садржајем који испуњава предњу очну комору, периферним предњим синехијама који се стварају у коморном углу или блоком пупиле услед задњих синехија које онемогућавају нормалан проток humora agueusa из задње у предњу очну комору.

3. Тумори. Малигни меланом хороидеје услед повећања волумена интраокуларног садржаја или захватања коморног угла може изазвати секундарни глауком.

4. Глауком изазван повредом ока. Ако се приликом контузионе или пенетрантне повреде ока лезија локализује у пределу коморног угла, поготову ако је праћена масивном хеморагијом у предњој очној комори, једна од озбиљних компликација је и секундарни глауком.

8.5.1. ПСЕУДОЕКСФОЛИЈАТИВНИ ГЛАУКОМ

Један од најучесталијих облика секундарног глаукома је псеудоексфолијативни или капсуларни глауком. Назив овог облика глаукома потиче од материјала сличног љуспицама или перуту (псеудоексфолијације) који се формира на предњој капсули сочива. Осим на предњој капсули сочива псеудоексфолијације могу се наталожити и на пупиларном рубу као и на другим деловима ока укључујући и трабекуларни систем.

8.5.2.ПИГМЕНТНИ ГЛАУКОМ

Карактеристика пигментног глаукома је повећана дисперзија пигмента који потиче од пигментног листа дужице. Ослобођени пигмент нагомилава се у трабекуларном систему ока и ремети нормалну елиминацију коморне течности. Болест се првенствено јавља код млађих особа, чешће код мушкараца и обично код миопа.

8.5.3. НЕОВАСКУЛАРНИ ГЛАУКОМ

Мали новоформирани крвни судови који прелазе преко читаве површине дужице и прекривају коморни угао су упадљив клинички знак неоваскуларног глаукома. Фиброзна мембрана која прати новоформиране крвне судове повлачи периферни део дужице преко трабекулума и блокира коморни угао.

8.5.4.КОРТИКОСТЕРОИДНИ ГЛАУКОМ

У току лечења инфламаторних обољења ока кортикостероидима код генетски предиспонираних особа може се јавити пораст ИОП. Пораст ИОП обично наступа после 3 недеље примене кортикостероидних капи. Дуготрајна примена локалне, али и опште кортикостероидне терапије стога захтева обавезну контролу очног притиска . Уколико се пораст ИОП не открије на време, а кортикостероидна терапија се и даље примењује, настаје секундарни глауком са иреверзним оштећењем папиле и видног поља.

8.6. КОНГЕНИТАЛНИ ГЛАУКОМ

Глауком који се јавља код деце пре 3 године живота назива се конгенитални глауком. Изазван је наслеђеним аномалним развојем елемената коморног угла. Недовољно развијен коморни угао пружа отпор отицању коморне течности из ока што резултира порастом интраокуларног притиска. Висок ИОП врши компресију на омотаче булбуса. Будући да је фиброзни омотач булбуса у прве 2 године живота садржи много више еластичних него колагених влакана, он се не може одупрети повишеном ИОП већ се шири у свим правцима и даје карактеристичну слику увећаног булбуса (hidroftalmus или buftalmus) са увећањем рожњаче (megalocornea).

Конгенитални глауком је ретко обољење. Процењује се да се јавља код 1 на 10000 новорођене деце. Чешће се испољава код мушке него код женске деце и углавном захвата оба ока, али обично са неједнако израженом клиничком сликом. У клиничкој слици доминирају епифора, фотофобија и блефароспазам праћени увећањем рожњаче. Чест објективни знак је и замућење рожњаче услед повишеног ИОП. Искључивање других обољења (нпр. коњуктивитис, дакриоцистит, новорођенчета или други неглаукоматозни узроци замућења рожњаче) и потврђивање дијагнозе конгениталног глаукома захтевају детаљан офталмолошки преглед и то обично у општој анестезији. Преглед обухвата биомикроскопију предњег сегмента ока, тонометрију, гониоскопију и офталмоскопију. Од помоћи је и преглед ултразвуком.

Лечење конгениталног глаукома је примарно хируршко. Примењује се гониотомија ако је рожњача провидна, трабекулотомија ако је рожњача замућена и трабекулектомија у одмаклим случајевима. [2]

Слика 8. Конгенитални глауком левог ока

8.7. МЕТОДЕ ЛЕЧЕЊА ГЛАУКОМА

Глауком се може лечити медикаментозном, ласерском и хируршком терапијом у зависности од облика и степена обољења.

8.7.1.МЕДИКАМЕНТОЗНА ТЕРАПИЈА

87.1.1.АДРЕНЕРГИЧКИ БЕТА-БЛОКАТОРИ

Адренергички бета блокатори су лекови који компетитивним механизмом блокирају адренергичке бета 1 и бета 2 рецепторе, а тиме и сва дејства која се одигравају преко ових рецептора. Ови лекови блокирају и све ефекте који настају после стимулације адренергичких нерава, а која се одигравају посредством бета- рецептора. [7]

Адренергички рецептори припадају једном од следећа четири главна типа :

Алфа-1 рецептори су смештени у артериолама, дилататору пупиле и Muller –овом мишићу. Њихова стимулација изазива хипертензију, мидријазу и ретракцију капка.

Алфа-2 рецептори су инхибиторни рецептори смештени у цилијарном епителу. Стимулација резултује смањеном секрецијом очне водице. Може такође да дође и до повећања у увеосклералном отицању.

Бета-1 рецептори су смештени у срчаном мишићу и изазивају тахикардију када су стимулисани.

Бета-2 рецептори су смештени у бронхима и цилијарном епителу (бета- 2>бета -1) . стимулација изазива бронходилатацију и повећано стварање очне водице.

Бета блокатори антагонизују ефекте катехоламина на бета-рецепторима. Они смањују ИОП смањујући секрецију очне водице и зато су корисни код свих типова глаукома, али око 10% популације не реагује на ову терапију. Контраиндикације за бета – блокаторе укључују конгестивну срчану инсуфицијенцију, други или трећи степен атриовентрикуларног блока, брадикардију, астму и опструктивну болест дисајних путева.

Тимолол

Препарати: Timoptol, Timoptol LA, Nyogel LA

Нежељени ефекти у оку укључују понекад алергију, тачкасте епителне ерозије на рожњачи и смањено лучење водене компоненте суза.

Системски нежељени ефекти обично се јављају током прве недеље коришћења. Брадикардија и хипотензија могу да буду последица бета-1 блокаде. Бета блокатори су зато контраиндиковани код болесника са и конгестивном инсуфицијенцијом срца. Болесников пулс треба да се опипа пре него што му се препише бета- блокатор.

Бронхоспазам може да буде изазван бета-2 блокадом и може да буде фаталан код претходно постојеће астме или тешке хроничне опструкције плућа.

Различити нежељени ефекти обухватају поремећаје спавања, халуцинације, конфузију, депресију ,умор, главобољу, наузеју , омаглицу, смањен либидо и могуће смањење нивоа HDL у плазми.

Други бета блокатори: Betaxolol (Betoptic); Levobunolol (Betagan); Metipranolol

8.7.1.2. АЛФА-2 АГОНИСТИ

Ови агенси смањују ИОП смањивањем секреције очне водице и побољшањем њеног истицања увеосклералним путем.

Brimonidin (Alfagan) је висококселективни алфа-2 агонист који такође има неуропротективни ефекат. Његова ефикасност је мања њего тимолола, али боља него бетаксолола. Он показује адитивни ефекат бета-блокаторима. Његов главни очни споредни ефекат је алергијски коњуктивитис који може да се појави све до годину дана после почетка терапије. Системски нежељени ефекти обухватају ксеростомију, поспаност и умор.

Apraklonidin (Iopidin) 0.5%, 1% се углавном употребљава после хирургије ласером на предњем сегменту да би се спречио акутни скок у ИОП. Он није погодан за дуготрајну употребу због тахифилакције (губитка терапијског ефекта с протицањем времена) и високе инциденце локалних нежељених ефеката.

8.7.1.3. АНАЛОЗИ ПРОСТАГЛАНДИНА

Простагландински аналози смањују ИОП побољшавањем увеосклералног истицања.

Latanoprost (Xalatan) 0,005%

Ефикасност је боља од оне код тимолола, мада одређени број болесника не показује никакав одговор. Споредни ефекти на оку укључују коњуктивалну хиперемију, продужење трепавица и хиперпигментацију трепавица, ириса и периорбиталне коже. Овај лек треба употрбљавати опрезно код увеитичног глаукома. Системски споредни ефекти укључују понекад главобољу и симптоме од стране горњег респираторног тракта.

Други препарати: Travatroprost (Travatan), Bimatroprost (Lumigan), Unoproston isopropil (Rescula).

8.7.1.4. МИОТИЦИ

Миотици су парасимпатикомиметички лекови који делују тако што стимулишу мускаринске рецепторе у сфинктеру пупиле и цилијарном телу.

1.Код примарног глаукома отвореног угла миотици снижавају ИОП контракцијом цилијарног мишића, што повећава лакоћу истицања очне водице кроз трабекуларни мрежни систем.

2. Код примарног ангуларног глаукома контракција сфинктера пупиле и последична миоза повлачи периферни ирис од трабекулума, отварајући на тај начин угао. Често је неопходно снижавати ИОП системским лековима пре него што миотици могу да произведу ефекат.

Пилокарпин препарати: Pilokarpin 1%,2%,3%,4%, Pilokarpin gel (Pilogel)

Ефикасност је једнака бета-блокаторима. Споредни лекови укључују миозу, бол у пределу обрва, миопизацију и погоршање субјективни тегоба код катаракте. Дефекти у видном пољу изгледају већи и гушћи.

8.7.1.5. ЛОКАЛНИ ИНХИБИТОРИ КАРБОКСИАНХИДРАЗЕ

Инхибитори карбоксианхидразе су хемијски слични сулфонамидима. Они снижавају ИОП инхибирајући секрецију очне водице.

Dorzolamid (Trusopt) сличан је по ефикасности бетаксололу, али је инфериоран у односу на тимолол. Главни споредни очни ефекат је алергијски коњуктивитис.

Brinzolamid (Azopt) 1% сличан је дорзоламиду, али са нижом инциденцом локалне алергије.

8.7.1.5.1.КОМБИНОВАНИ ЛОКАЛНИ ПРЕПАРАТИ

Комбиновани препарати са хипотензивним ефектима на око, слични збиру ефеката појединачних компоненти, олакшавају коришћење и доприносе томе да се болесници стриктније повинују прописаном терапијском режиму.

1. Cosopt (тимолол и дорзоламид)
2. Xalacom (тимолол и латанопрост)
3. Timopil (тимолол и пилокарпин)

8.7.1.6.СИСТЕМСКИ ИНХИБИТОРИ КАРБОАНХИДРАЗЕ

Системски примењени инхибитори карбоксианхидразе су корисни као краткотрајни третман. Њихова дуготрајна употреба обично је резервисана за болеснике под високим ризиком за губитак вида.

Препарати: Ацедозаламид таблете 250mg, Ацедозаламид капсуле, Ацедозаламид прах 500mg бочице за ињекцију, Дихлорфеламид таблете 50mg, Метазоламид таблете 50mg.

Системски споредни ефекти. Дуготрајна употреба системских инхибитора карбоксианхидразе често је ограничена њиховим системским споредним ефектима. Болесника треба увек упознати са могућим нежељеним дејствима, што ће да смањи његову анксиозност и повећа сарадњу у вези са терапијским режимом.

Чести: Парестезије, комплекс (симптома и знакова) слабости се карактерише слабошћу, умором, депресијом, губитком тежине и смањеним либидом.

Ретки: Комплекс гастроинтестиналних симптома и знакова, стварање реналних калкулуса, Steven-Johnson-ов синдром, крвне дискразије (врло ретке).[1]

8.7.1.7. ЗАПОЧИЊАЊЕ ТЕРАПИЈЕ МОНОТЕРАПИЈОМ

Препоручује се започињање лечења глаукома монотерапијом. Терапија се сматра ефикасном када је постигнуто смањење ИОП једнако са објављеним подацима о степену средње вредности снижења ИОП за дати лек. Према мета- анализама насумичних контролисаних студија највећи степен снижења ИОП се постиже употребом простагландина, затим применом бета блокатора и на крају локалним инхибиторима угљене анхидразе. [5]

8.7.1. 8. ПРАВИЛНО СТАВЉАЊЕ КАПИ

Побољшање технике стављања капи може да повећа ефикасност терапије. Смањење количине укапаног лека отклања стимулацију секреције суза, као и додатно трептање, а тиме и повећава деловање лека у оку. Такође, могу се и смањити и споредни ефекти изазвани повећаном ресорпцијом лека и системским деловањима. Сасвим ретко, болесници после стављања капи користе тзв. пункталну оклузију за продужено деловање капи и за смањење системских споредних ефеката.

Комбинована терапија која се састоји из укапавања више врста капи мора да задовољи принцип да најмањи размак између укапавања различитих капи буде бар пет минута, да би се спречило испирање лека и смањење његовог ефекта.

Капи се стављају на следећи начин:

- Опрати руке;
- Нежно повући доњи капак на доле;
- Ставити једну кап лека у доњи форникс коњуктиве без додиривања окуларног и периокуларног ткива врхом капаљке или бочице;
- Држати капак неколико секунди да се кап распросте по доњем делу коњуктивалне вређице;
- Погледати на доле и пустити доњи капак;
- Кажипрстом извршити благу компресију на предео сузне кесице у трајању од 2 минута.[2]

8.7.2. ЛАСЕРСКА ТЕРАПИЈА

1.**Аргон ласер трабекулопластика (ALT)** подразумева постављање јасно ограничених ласерских печата на трабекулум. Ово побољшава истицање очне водице и снижава ИОП. Потребно је 4-6 недеља да би се потпуно испољио ефекат. Ако се ИОП значајно снизи после 6 месеци, може да се покуша постепено укидање лекова, мада је тотално укидање ретко могуће. Главни циљ ALT је да се досегне безбедан ИОП. Смањење локалне медикаментне терапије је обично секундарни циљ. Ако ИОП остане висок, а третирано је само 180 степени угла, осталих 180 степени се третира. После 360 степени ALT, за поновни третман је мало вероватно да ће бити успешан и филтрациона хирургија заслужује разматрање.

Компликације:

- Периферне средње синехије;
- Мале хеморагије;
- Акутно повећање ИОП;
- Предњи увеитис;
- Неповољан ефекат на каснију филтрациону операцију.

Код POAG је почетни спепен успеха 75-85%. Средње смањење ИОП је око 30 % . Очи са иницијално високим ИОП зато манифестују веће смањење ИОП. Док код 50% очију је притисак котролисан и после 5 година, а код око 33% и после 10 година. Неуспех се јавља најчешће у првој години. Зато, ако је ИОП још увек контролисан 1 годину по интервенцији, вероватноћа добре контроле после 5 година је 65%, а после 10 година око 40%. Ако се ALT користи као примарни третман, код 50% случајева неопходна је додатна медикаментозна терапија после 2 године.

Код нормотензивног глаукома 50-70% пацијената имају добар одговор, али је апсолутно смањење ИОП мање него код POAG. Код пигментног глаукома резултати су уопштено гледано добри, мада нешто лошији код старијих пацијената. Код псеудоексфолијативног глаукома иницијални резултати су изванредни, мада престанак ефеката може да наступи раније, а накнадни скок ИОП може да се јави убрзо.

2.Трабекулопластика диодним ласером даје сличне резултате као ALT, мада са мање дисрупције крвно-аквеусне баријере.

3.Иридотомија Nd: YAG ласером

- Примарни ангуларни глауком: акутни интермитентни и хронични;
- Контралатерално око код пацијената са акутним глаукомом;
- Уски углови код којих је могуће затварање;
- Секундарно затварање угла са пупиларним блоком;
- POAG са уским углом и глауком који настаје комбинованим механизмом.

Компликације : крварење, иритис, опекотине рожњаче, забљештење и диплопије.

4.Циклоаблација диодним ласером

Процедура снижава ИОП уништавајући део секреторног цилијарног епитела и смањујући тиме секрецију очне водице. Употребљава се углавном за контролу бола или неизлечиви глауком у завршном стадијуму, обично везан са перманентним затварањем угла синехијама.

Компликације: Благи бол и запаљење предњег сегмента су чести. Тешке компликације су ретке и обухватају хроничну хипотонију, истањење склере, декомпензацију рожњаче и аблацију ретине и хороидее.

Стопа успеха зависи од типа глаукома.

8.7.3. ТРАБЕКУЛЕКТОМИЈА

Трабекулектомија је хируршка процедура која снижава ИОП стварањем фистуле која омогућава истицање очне водице из предње коморе у суб-тенонски простор. Фистула је заштићена (прекривена) површним склералним кецељком.[1]

9.ЗАКЉУЧАК

Правовремено дијагностиковање и идентификовање стадијума обољења је од пресудног значаја за даљу прогнозу и ток болести. Циљ терапије глаукома је одржавање пацијентове видне функције и тиме повезаног квалитета живота уз одрживе трошкове лечења. Трошкови терапије у смислу нелагодности и нежељених ефеката као и финансијске импликације сваког пацијента понаособ и социјално стање морају бити пажљиво еволуирани. Квалитет живота је тесно повезан са видном функцијом и уопштено пацијенти са раним до умереним глаукомским оштећењима имају добру видну функцију и незнатно смањење квалитета живота, док је квалитет живота значајно умањен на оба ока уколико се ради о узнапредовалом губитку видне функције. [5]

10.КОРИШЋЕНА ЛИТЕРАТУРА

1. Kanski JJ. Klinička oftalmologija. Data status. Beograd 2004.
2. Golubović S, Jovanović M. Oftalmologija za studente medicine. Medicinski fakultet Univerzitet u Beogradu. Beograd 2015.
3. Guyyton A. Medicinska fiziologija. Savremena administracija. Beograd 1991.
4. Babić N, Čanadanović V. Oftalmologija. Medicinski fakultet u Novom Sadu. Novi Sad 2018.
5. European glaucoma society. Vodič za dijagnozu i lečenje glaukoma. Udruženje glaumatologa Srbije. Niš 2014.
6. Remo Susanna Jr, Medeiros F. Vidni živac kod glaukoma. Udruženje oftalmologa Srbije. Beograd 2011.
7. Varagić V. Farmakologija. Elit Medica. Beograd 2003.

БИОГРАФИЈА



Вукашин Басараба рођен је 14.10.1991. у Вршцу. Основно и средње образовање завршава у Вршцу. Након завршене средње школе уписује и завршава Основне академске студије медицинске рехабилитације на Медицинском факултету у Новом Саду. Након завршених студија медицинске рехабилитације, 2016 године уписује студије Оптометрије на Природно математичком факултету у Новом Саду.

UNIVERZITET U NOVOM SADU
PRIRODNO-MATEMATIČKI FAKULTET
KLJUČNA DOKUMENTACIJSKA INFORMACIJA

Redni broj: **RBR**	
Identifikacioni broj: **IBR**	
Tip dokumentacije: **TD**	Monografska dokumentacija
Tip zapisa: **TZ**	Tekstualni štampani materijal
Vrsta rada: **VR**	Završni rad
Autor: **AU**	Vukašin Basaraba
Mentor: **MN**	Prof. Vladimir Čanadanović
Naslov rada: **NR**	Otkrivanje i lečenje glaukoma
Jezik publikacije: **JP**	srpski (ćirilica)
Jezik izvoda: **JI**	srpski/engleski
Zemlja publikovanja: **ZP**	Srbija
Uže geografsko područje: **UGP**	Vojvodina
Godina: **GO**	2019
Izdavač: **IZ**	Autorski reprint
Mesto i adresa: **MA**	Prirodno-matematički fakultet, Trg Dositeja Obradovića 4, Novi Sad
Fizički opis rada: **FO**	10 poglavlja, 38 strana, 8 slika
Naučna oblast: **NO**	Optometrija
Naučna disciplina: **ND**	Optometrija
Predmetna odrednica/ ključne reči: **PO**	Glaukom, dijagnoza, lečenje glaukoma
UDK	
Čuva se: **ČU**	Biblioteka departmana za fiziku, PMF-a u Novom Sadu
Važna napomena: **VN**	Nema
Izvod: **IZ**	U ovom radu su razmatrane metode dijagnostike i načini lečenja glaukoma. Došlo se do zaključka da je rana dijagnostika jedna od najbitnijih stvari za dalji tok i prognozu stadijuma bolesti.
Datum prihvatanja teme od NN veća: **DP**	
Datum odbrane: **DO**	24.12.2019.
Članovi komisije: **KO**	
Predsednik:Prof. Olivera Klisurić *član:Prof. Vladimir Čanadanović* *član:Prof. Imre Gut*	

UNIVERSITY OF NOVI SAD
FACULTY OF SCIENCE AND MATHEMATICS

KEY WORDS DOCUMENTATION

Accession number:	
ANO	
Identification number:	
INO	
Document type:	Monograph publication
DT	
Type of record:	Textual printed material
TR	
Content code:	Final paper
CC	
Author:	Vukasin Basaraba
AU	
Mentor/comentor:	Prof. Vladimir Čanadanović
MN	
Title:	Evalutio and treatment of glaucoma
TI	
Language of text:	Serbian (Ciril)
LT	
Language of abstract:	English
LA	
Country of publication:	Serbia
CP	
Locality of publication:	Vojvodina
LP	
Publication year:	2019
PY	
Publisher:	Author's reprint
PU	
Publication place:	Faculty of Science and Mathematics, Trg Dositeja Obradovića 4, Novi Sad
PP	
Physical description:	
PD	
Scientific field:	Optometry
SF	
Scientific discipline:	Optometry
SD	
Subject/ Key words:	Glaucoma, diagnosis, treatment of glaucoma
SKW	
UC	
Holding data:	Library of Department of Physics, Trg Dositeja Obradovića 4
HD	
Note:	None
N	
Abstract:	This work discusses diagnostic methods and ways of treating glaucoma. It was concluded that early diagnosis is one of the most important things for the further course and prognosis of the disease stage.
AB	
Accepted by the Scientific Board:	
ASB	
Defended on:	24.12.2019.
DE	
Thesis defend board:	
DB	
President:Prof. Olivera Klisuric	
Member:Prof.Vladimir Canadanovic	
Member:Prof. Imre Gut	

1

OPTOMETRIJSKI KARTON

Generalije

identif. br. | datum pregleda | ime | prezime | adresa: Нови Сад

pregled br. | datum rođenja | god. starosti: 21 | pol: M | poštanski broj | država | telefon | mobilni

zvanje: СТУДЕНТ | radi kao: / | hobi: /

☐ kontrolni pregled
☐ priloženi na uvid raniji nalazi

Anamneza

☒ daljina, slabije	☐ glavobolja	☐ haloi	☐ ambliopija	☐ AMD	☐ kont. soč. /
☒ blizina, slabije	☐ očni napor	☐ slabije vidi noću	☐ strabizam	☐ katarakta	☐ vozač 2 s/Dn
☐ dupla slika	☐ bol u oku	☐ vidi "mušice"	☐ visoka ametropija	☐ hipertenzija	čitanje 1 s/Dn
☐ izobličena slika	☐ fotofobija	☐ svetlosne munje	☐ glaukom	☐ dijabetes	kompjuter 9 s/Dn
☐ naglo slabi vid	☐ suzenje	☐ oko je suvo i svrbi	☐ suvo oko	☐ defekt kolornog v.	sport:

SIMPTOMI:

Istorija očnih bolesti (IOB): /
Porodična IOB: старачка катаракта
Istorija opšteg zdrav. stanja: /
Porodična istorija OZS: /

Preliminarni testovi

Eksterna inspekcija /

Fokometrija

	Dsph	Dcyl	Axis	prizma	baza prizme	visus cc	stenop. cc	Cover test
daljina D:	-25					0.9	1.0	Б.Д.П.
daljina L:	-2.25	-0.50	30			0.9	1.0	
blizina D:								Б.Д.П.
blizina L:								

razmak optičkih centara dalj.: bliz.: Verteksna udalj.:

Vizus bez korekcije

	visus sc	stenop. sc	bin. sc	Cover test
daljina D:	1.16	0.7⁻¹		Б.Д.П.
daljina L:	0.2	0.8⁻¹		
blizina D:				Б.Д.П.
blizina L:				

udaljenost testa dalj.: bl.:

Bliska tačka konvergencije 7cm

Funkcija pupile

	dijametar	direktno	konsenzualno	na blizinu	RAPD
D:		✓		✓	
L:					

Motilitet

✓	✓	✓
✓	*	✓
✓	✓	✓

Vidno polje Налаз уредан ☐ konfrontacija

Stereopsija Лептир 32"

Refrakcija i binokularni vid

Objektivna refrakcija Skijaskopija

	Dsph	Dcyl	Axis	visus cc	stenopeični visus cc	verteks distanca
D:	-2.75			1.1		
L:	-2.50	-0.50	30	1.0		

PD

dalj.:	64
bliz.:	62

Autorefraktometrija

	Dsph	Dcyl	Axis	visus cc	stenopeični visus cc
D:	-2.37	-0.62	171		
L:	-2.87	-0.62	180		

Subjektivna refrakcija Daljina

	Dsph	Dcyl	Axis	visus cc	stenopeični visus cc	verteks distanca	+1,00 test	binokularni balans
D:	-2.75						0.4	/
L:	-2.50	-0.50	30				0.3	/

Mišićni balans
☐ Maddox cilindar ☐ Fiksacioni disparitet
Б.П.

☐ Snellen ☐ LogMAR ☐ E test Drugi testovi:

Cover test: Б.Д.П.

Amplituda akomo. Blizina

D: 10,5 D
L: 11,5 D
Bin: 9 D

		visus cc
D:		
L:		

opseg jasnog vida (cm) od – radna ud. – do

intermedijalna adicija:

Mišićni balans
☐ Maddox krilo ☐ Fiksacioni disparitet
/

Cover test: Б.Д.П. Stereopsija: 20"

2

Očno zdravlje

OD ☐ Biomikroskopija / Oftalmoskopija ☑ OS

-kapci, konjunktiva, sklera, iris-
-kornea-
-prednja očna komora-

5.0 5.0

-sočivo-

5.0 5.0

-vitreus-
-disk/kupiranje-
-ivica diska-
-C/D-

5.0 5.0

-ukrštanje krvnih sudova-
-A/V-
-makula-
-periferija fundusa-

direktna / indirektna?

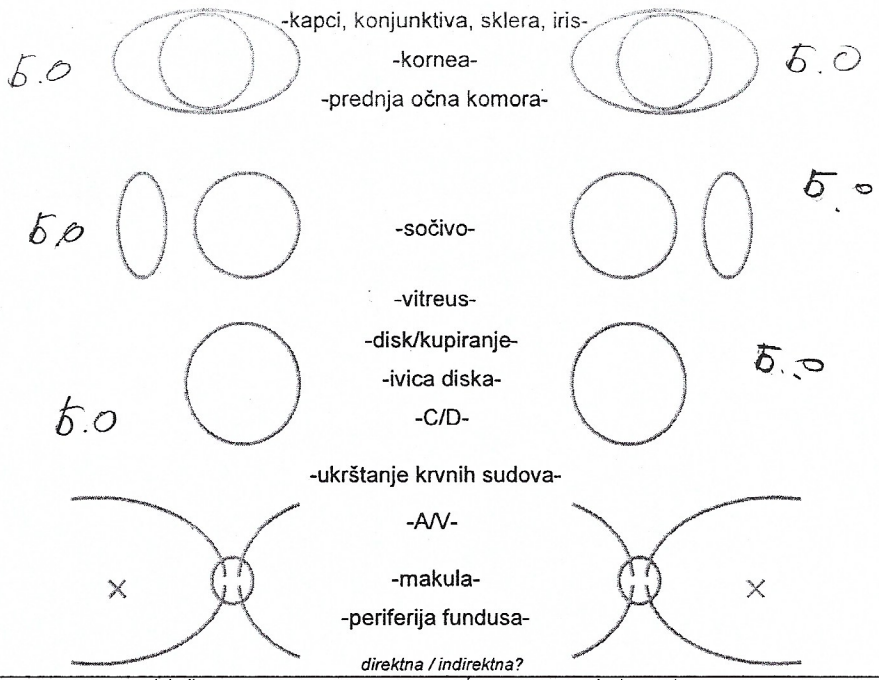

Dodatni testovi

Prednji komorni ugao tehnika:

OD: OS:

IOP instrument: vreme merenja:

TOD: mmHg
TOS: mmHg

Kolorni vid 5.0

Fuzione rezerve

	pozitivne	negativne
horizontalna, daljina	12/14/10	4/12/8
horizontalna, blizina		
	baza gore, desno oko	baza dole, desno oko
vertikalna, daljina	4/2	4/2
vertikalna, blizina		

AC/A ☐ gradijent ☐ heteroforija

1.25 Δ/D

Metod gradijenta	0,00	(+)2,00	(−)2,00
	0	0	5

ostali dodatni testovi, npr.: keratometrija, kontrastna osetljivost...

Sumiranje

NAĐENI PROBLEMI	PLAN REŠAVANJA
	Навчаје

Krajnji Rx

		Dsph	Dcyl	Axis	prizma	baza prizme	PD
daljina:	OD	-2.75					64
	OS	-2.50	-0.50	30			
blizina:	OD						
	OS						

savet pacijentu:

kontrola za: 6 месеци

☐ bifokal ☐ foto _____ materijal: slojevi:

☐ multifokal ☐ boja _____

potpis supervizora:

potpis studenta i broj indeksa: Вукашин Сасарова 658/16

JMBG | broj zdr. knjižice | LBO | osnov osigur.

OPTOMETRIJSKI KARTON

PRIRODNO-MATEMATIČKI FAKULTET 1969 NOVI SAD

Generalije

identif. br. | datum pregleda | ime | adresa: Београд

pregled br. | datum rođenja | god. starosti: 22 | pol: M | poštanski broj | država | telefon | mobilni

zvanje: СТУДЕНТ | radi kao: / | hobi: /

☐ kontrolni pregled

☐ priloženi na uvid raniji nalazi

Anamneza

☒ daljina, slabije	☒ glavobolja	☒ haloi	☒ ambliopija	☒ AMD	☐ kont. soč. /
☒ blizina, slabije	☒ očni napor	☒ slabije vidi noću	☒ strabizam	☒ katarakta	☐ vozač 2 s/Dn
☒ dupla slika	☐ bol u oku	☒ vidi "mušice"	☒ visoka ametropija	☐ hipertenzija	čitanje 5 s/Dn
☒ izobličena slika	☒ fotofobija	☒ svetlosne munje	☒ glaukom	☒ dijabetes	kompjuter 8 s/Dn
☒ naglo slabi vid	☐ suzenje	☒ oko je suvo i svrbi	☒ suvo oko	☒ defekt kolornog v.	sport: /

SIMPTOMI:

Istorija očnih bolesti (IOB): /

Porodična IOB: /

Istorija opšteg zdrav. stanja: /

Porodična istorija OZS: /

Preliminarni testovi

Eksterna inspekcija

Fokometrija

		Dsph	Dcyl	Axis	prizma	baza prizme	visus cc	stenop. cc	Cover test
daljina	D:								
	L:								
blizina	D:								
	L:								

razmak optičkih centara | dalj.: | bliz.: | Verteksna udalj.:

Vizus bez korekcije

	visus sc	stenop. sc	bin. sc	Cover test
	1.0	1.25		BDP
	1.0	1.25		
				BDP

udaljenost testa dalj.: | bl.:

Bliska tačka konvergencije: 9cm

Motilitet

✓	✓	✓
✓	✳	✓
✓	✓	✓

Funkcija pupile

	dijametar	direktno	konsenzualno	na blizinu	RAPD
D:		✓		✓	
L:					

Vidno polje: OBOSTRANA VP UREDNA ☐ konfrontacija

Stereopsija: LEPTIR 25"

Refrakcija i binokularni vid

Objektivna refrakcija — Skijaskopija

	Dsph	Dcyl	Axis	visus cc	stenopeični visus cc	verteks distanca
D:						
L:						

PD: dalj.: | bliz.:

Autorefraktometrija

	Dsph	Dcyl	Axis	visus cc	stenopeični visus cc
D:	+0.50	-0.37	108		
L:	+0,12				

Subjektivna refrakcija — Daljina

	Dsph	Dcyl	Axis	visus cc	stenopeični visus cc	verteks distanca	+1,00 test	binokularni balans
D:	/							
L:	/							

☐ Snellen ☐ LogMAR ☐ E test Drugi testovi:

Mišićni balans

☑ Maddox cilindar ☐ Fiksacioni disparitet

exo 0.5Δ

Cover test: BDP

Amplituda akomo. — **Blizina**

D: 10D

L: 10,5D

Bin: 9,09D

	visus cc	opseg jasnog vida (cm) od – radna ud. – do
D:		
L:		

Add = -2,24 intermedijalna adicija:

Mišićni balans

☑ Maddox krilo ☐ Fiksacioni disparitet

BDP

Cover test: BDP

Stereopsija: LEPTIR 25"

Očno zdravlje

OD ☐ Biomikroskopija / Oftalmoskopija ☐ OS

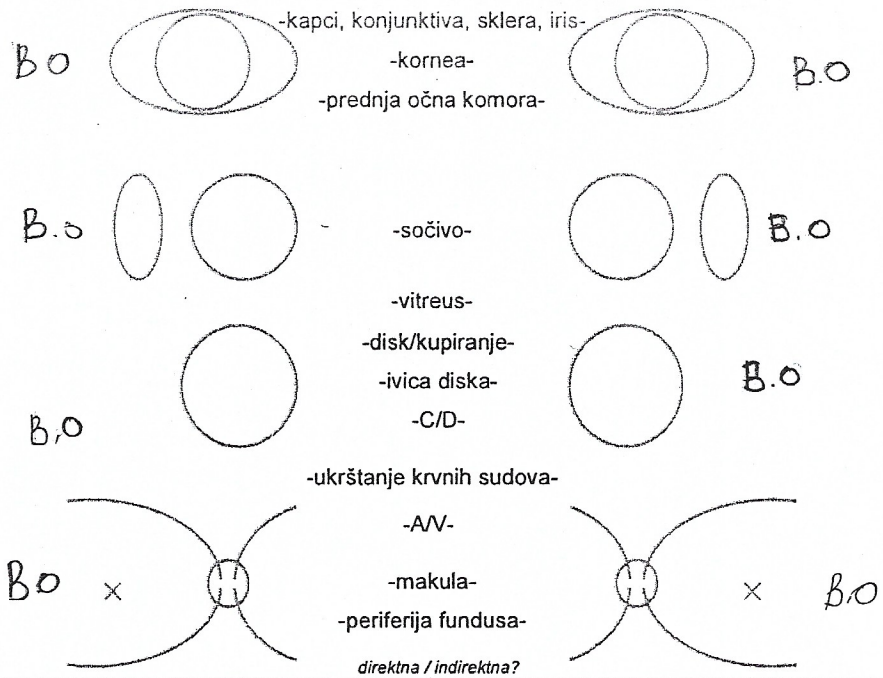

Dodatni testovi

Prednji komorni ugao tehnika:

OD: / OS:

IOP instrument: vreme merenja:

TOD: / mmHg

TOS: / mmHg

Kolorni vid B.O

Fuzione rezerve

	pozitivne	negativne
horizontalna, daljina	-/18/12	-/10/4
horizontalna, blizina		
	baza gore, desno oko	baza dole, desno oko
vertikalna, daljina	-/4/2	-/3/2
vertikalna, blizina		

☐ gradijent ☐ heteroforija

AC/A 2,5 A/D

Metod gradijenta	0,00	(+)1,00	(-)2,00
	2	-10	0

ostali dodatni testovi, npr.: keratometrija, kontrastna osetljivost...

Sumiranje

NAĐENI PROBLEMI	PLAN REŠAVANJA

Krajnji Rx

		Dsph	Dcyl	Axis	prizma	baza prizme	PD
daljina:	OD						
	OS						
blizina:	OD						
	OS						

savet pacijentu:

kontrola za: /

☐ bifokal ☐ foto _____ materijal: slojevi:

☐ multifokal ☐ boja _____ _____ _____

potpis supervizora:

potpis studenta i broj indeksa:

JMBG | | | | | | | | | | | | | broj zdr. knjižice | | | | | | | | | | | | | LBO | | | | | | | | | | | | | osnov osigur. _____

5

OPTOMETRIJSKI KARTON

PRIRODNO MATEMATIČKI FAKULTET NOVI SAD 1969

Generalije

identif. br. | datum pregleda | ime | adresa: C. Mutpobuja

pregled br. | datum rođenja | god. starosti: 20 | pol: H | poštanski broj | država | telefon | mobilni

zvanje: CTYAAT | radi kao: / | hobi: TEPETAHA | ☐ kontrolni pregled | ☐ priloženi na uvid raniji nalazi

Anamneza

☐ daljina, slabije	☐ glavobolja	☐ haloi	☐ ambliopija	☐ AMD	☐ kont. soč. /
☐ blizina, slabije	☒ očni ar or	☐ slabije vid noću	☐ subolizam	☐ katarakta	☐ vozač 3 s/Dn
☐ dupla slika	☐ bol u oku	☐ vidi "mušice"	☐ visoka ametropija	☐ hipertenzija	čitanje 2 s/Dn
☐ izobličena slika	☐ fotofobija	☐ svetlosne mutije	☐ glaukom	☐ dijabetes	kompjuter 2 s/Dn
☐ naglo slabi vid	☐ suzenje	☐ oko je suvo i svrbi	☐ suvo oko	☐ nedeli kontrolnog	sport: /

SIMPTOMI:

Istorija očnih bolesti (IOB): /

Porodična IOB: STARAČKA KATARAKTA

Istorija opšteg zdravstanja: /

Porodična istorija OZS: /

Preliminarni testovi

Eksterna inspekcija /

Fokometrija

	Dsph	Dcyl	Axis	prizma	baza prizma	visus cc	stenop. cc	Cover test	Visus bez korekcije: visus cc	stenop. cc	bin. cc	Cover test
daljina D:									1,25	1,25		BDP
daljina L:									$1,25^{-1}$	$1,0^{-2}$		
blizina D:												BDP
blizina L:												

razmak optičkih centara: dalj.: | bliz.: | Vertekana upalja: | udaljenost testa: dalj.: | bl.:

Bliska tačka konvergencije

8,5 cm

Funkcija pupile D:		✓		✓	
L:					

Motilitet

✓	✓	✓
✓	*	✓
✓	✓	✓

☐ konfrontacija

Visno polje: OBOSTRANA VP UREDNA

Stereopsija: LEPTIR 20"

Refrakcija i binokularni vid

Objektivna refrakcija — Skijaskopija

	Dsph	Dcyl	Axis	visus cc	stenopeični visus cc	vertekt distanca	PD
D:	-0,25			1,25			62
L:	-0,50			1,0			61

Autorefraktometrija

	Dsph	Dcyl	Axis	visus cc	stenopeični visus cc
D:	+0,25	-0,37	176		
L:	+0,25	-0,25	178		

Subjektivna refrakcija — Daljina

	Dsph	Dcyl	Axis	visus cc	stenopeični visus cc	vertekt distanca	Cover test	Binokularni balans
D:	-0,25			1,0				
L:		-0,25	20	1,0				

Mišični balans: ☐ Vertekni disparitet ☐ Fiksacioni disparitet

BDP

☐ Snellen ☐ LogMAR ☐ E test Drugi testovi: Cover test: BDP

Amplituda akomo. — Distanja

D: 10,5 D

L: 11,1 D

Bin: 11,1 D

D: /

L: /

Mišični balans: ☐ Vertekni disparitet ☐ Fiksacioni disparitet

Add = -3,7D

intermedijalna adicija: | Cover test: | Stereopsija: LEPTIR 20"

6

Očno zdravlje

OD | Biomikroskopija ☑ | OS

- kapci i ... / konjunktiva, ... - — B.O
- prednja očna komora- — BO | B.O
- ... — B.O | B.O
- vitreus-
- ... — Bo | B.O
- ukrštanje krvnih sudova-
- makula-
- periferna retina-

Dodatni testovi

Prednji komorni ugao | IOP | Instrument: | vreme merenja:

OD: — | mmHg | mmHg

Kolorni vid B.O

Fuzione rezerve

horizontalna, daljina	16/22/12	-/6/4	AC/A 24/D
horizontalna, blizina	18/35/14	6/10/6	
vertikalna, daljina	-/3/2	-/3/2	
vertikalna, blizina	-/5/3	-/3/1	

☐ gradijent ☐ heteroforija

	+2.0	-2.0
0,00	(+)2,00	(-)2,00
2	-8	0

ostali dodatni testovi, npr.:

Sumiranje

NASPRAM PROBLEMA | PLAN REŠAVANJA

Krajnji Rx

		Sph	Cyl	Axis	prizma	baza	...
daljina:	OD						
	OS						
blizina:	OD						
	OS						

savet pacijentu:

kontrola za: 6 meseci

☐ bifokal ... slojevi

potpis pacijenta / broj ... : Вучанин Слободан

658/16

JMBG | broj zdr. knjižice | LBO | osnov osigur.

7

OPTOMETRIJSKI KARTON

Generalije

identif. br. | datum pregleda | ime | prezime | adresa: ПАНЧЕВО

pregled br. | datum rođenja | god. starosti: 21 | pol: /// poštanski broj | država | telefon | mobilni

zvanje: СТУДЕНТ radi kao: / hobi: /

☐ kontrolni pregled
☐ priloženi na uvid raniji nalazi

Anamneza

☐ daljina, slabije	☐ glavobolja	☐ haloi	☐ ambliopija	☐ AMD	☐ kont. soč.
☐ blizina, slabije	☒ očni napor	☐ slabije vid noću	☐ strabizam	☐ katarakta	☐ vozač 2 s/Dn
☐ dupla slika	☐ bol u oku	☐ vidi "mušice"	☐ visoka ametropija	☐ hipertenzija	čitanje 2 s/Dn
☐ izobličena slika	☐ fotofobija	☐ svetlosne munje	☐ glaukom	☐ dijabetes	kompjuter 2 s/Dn
☐ naglo slabi vid	☐ suzenje	☐ oko je suvo i svrbi	☐ suvo oko	☐ defekt kolornog v.	sport: /

SIMPTOMI:

Istorija očnih bolesti (IOB): /
Porodična IOB: /
Istorija opšteg zdrav. stanja: /
Porodična istorija OZS: /

Preliminarni testovi

Eksterna inspekcija /

Fokometrija

	Dsph	Dcyl	Axis	prizma	baza prizme	visus cc	stenop. cc	Cover test
daljina D:	PLAN	+0.25	160			0,9		
daljina L:	PLAN	+0.25	90			1.0		
blizina D:								
blizina L:								

razmak optičkih centara dalj.: bliz.: Verteksna udalj.:

Vizus bez korekcije

	visus sc	stenop. sc	bin. sc	Cover test
D:	0.8	0,9		BDP
L:	1,0	1.0		
Bin:				BDP

udaljenost testa dalj.: bl.:

Bliska tačka konvergencije

7,5 cm

Funkcija pupile

	dijametar	direktno	konsenzualno	na blizinu	RAPD
D:		✓		✓	
L:					

Motilitet

✓	✓	✓
✓	*	✓
✓	✓	✓

Vidno polje: OBOSTRANA VP UREDNA ☐ konfrontacija

Stereopsija: LEPTIR 32"

Refrakcija i binokularni vid

Objektivna refrakcija — **Skijaskopija**

	Dsph	Dcyl	Axis	visus cc	stenopeični visus cc	verteks distanca
D:	+0.25	-0.25	50	1.25		
L:	+0.25	-0.25	110	1.25		

PD: dalj.: 61; bliz.: 60

Autorefraktometrija

	Dsph	Dcyl	Axis	visus cc	stenopeični visus cc
D:	+0.75	-0.25	76		
L:	+0.25	-0.25	142		

Subjektivna refrakcija — **Daljina**

	Dsph	Dcyl	Axis	visus cc	stenopeični visus cc	verteks distanca	+1,00 test	binokularni balans
D:	+0.25	-0,25	90	1.25			/	/
L:	+0.25	-0.25	150	1.25			/	/

Mišićni balans
☑ Maddox cilindar ☐ Fiksacioni disparitet
BDP

☐ Snellen ☐ LogMAR ☐ E test Drugi testovi:

Cover test: BDP

Amplituda akomo.

13,3 D: 13,3 D
L: 16,67 D
Bin: 12,5 D

Blizina

D: /
L: /

opseg jasnog vida (cm) od – ta na od. – do

Mišićni balans
☑ Maddox krilo ☐ Fiksacioni disparitet
2Δ EXO

Add = -7,08 D

intermedijalna adicija:

Cover test: BDP

Stereopsija: LEPTIR 20"

Očno zdravlje

OD ☐ Biomikroskopija / Oftalmoskopija ☑ OS

-kapci, konjunktiva, sklera, iris-
-kornea-
-prednja očna komora-

B.O

-sočivo-

B.O B.O

-vitreus-
-disk/kupiranje-
-ivica diska-
-C/D-

B.O B.O

-ukrštanje krvnih sudova-
-A/V-
-makula-
-periferija fundusa-

B.O B.O

direktna / indirektna?

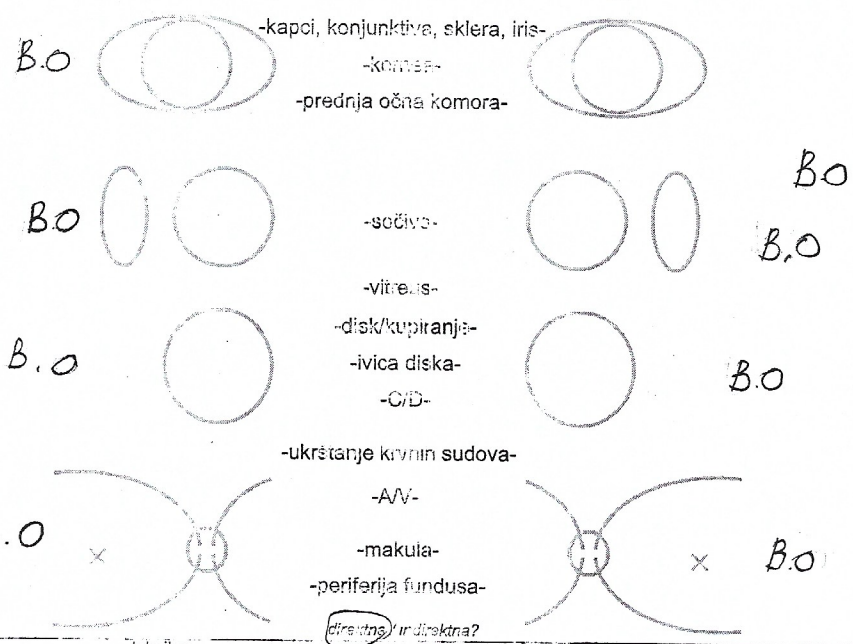

Dodatni testovi

Prednji komorni ugao tehnika:

OD: OS:

IOP instrument: vreme merenja:

TOD: mmHg
TOS: mmHg

Kolorni vid B.O

Fuzione rezerve

	pozitivne	negativne
horizontalna, daljina	16/20/18	-/8/6
horizontalna, blizina		
	baza gore desno oko	baza dole desno oko
vertikalna, daljina	4/2	3/1
vertikalna, blizina		

AC/A ☑ gradijent ☐ heteroforija

2,25 Δ

	0,00	(+)2,00	(-)2,00
Metod gradijenta	0-2	-8	1

+2.0 -2.0

ostali dodatni testovi, npr.: keratometrija, kontrastna osetljivost...

Sumiranje

NAĐENI PROBLEMI	PLAN REŠAVANJA
ASTIGMATIZAM	NAOČARE

Krajnji Rx

		Dsph	Dcyl	Axis	prizma	baza prizme	PD
daljina:	OD	+0.25	-0.25	90			61
	OS	+0.25	-0.25	150			
blizina:	OD						
	OS						

savet pacijentu:

kontrola za:

☐ bifokal ☐ foto materijal: slojevi:
☐ multifokal ☐ boja

potpis supervizora:

potpis studenta i broj indeksa: Владимир Васарада 658/16

JMBG broj zdr. knjižice LBO osnov osigur.

PRIRODNO-MATEMATIČKI FAKULTET 1969 NOVI SAD

OPTOMETRIJSKI KARTON

Generalije

identif. br.	datum pregleda	ime	Б. Мананиа
pregled br.	datum rođenja	god. starosti: 21	pol: Ж

mobilni

zvanje: СТУДЕНТ radi kao: / pol: ПМЕС

kontrolni pregled

uvid raniji nalaz

Anamneza

- [ ] daljina, slabije
- [ ] blizina, slabije
- [ ] dupla slika
- [ ] izobličena slika
- [ ] naglo slabi vid
- [ ] glavobolja
- [x] ... napor
- [ ] bol u oku
- [ ] fotofobija
- [ ] suzenje
- [x] ...

kont. soč. /

vozač 2 s/Dn

čitanje 2 s/Dn

kompjuter 6 s/Dn

sport /

SIMPTOMI:

Istorija očnih bolesti (IOB): /

Porodična IOB: KATARAKTA

Istorija opšteg zdrav. stanja: /

Porodična istorija OZS: /

Preliminarni testovi

Eksterna inspekcija /

Fokometrija

		Dsph	Dcyl	Axis	prizme				Cover test
daljina	D:	[illegible]	-0.75	180°		1.25	1.0	0.9	BDP
	L:	+0.25	-1.75	15		1.0	0.5	0.8-	
blizina	D:	/							BDP
	L:								

razmak optičkih centara dalj. bl.:

Bliska tačka konvergencije: 7cm ✓ ✓

RAPD

Motilitet

✓	✓	✓
✓	*	✓
✓	✓	✓

konfrontacija: OBOSTRANA VP UREDNA

32" LEPTIR

Refrakcija i binokularni vid

Objektivna refrakcija

	Dsph	Dcyl	Axis	visus cc
D:	[illegible]	-1.0	180	1.1
L:	-0,25	-1,50	15	0.9

58	D: -0.50	-0.87	12	
57	L: +0.62	-2.37	5	

Subjektivna refrakcija (daljina)

	Dsph	Dcyl	Axis	visus cc
D:	[illegible]	-1.0	180	1.1
L:	-0.25	-1.5	15	0.9

Mišićni balans: Fiksacioni disparitet

eso 1 Δ

- [ ] Snellen
- [ ] Logmar
- [ ] ... test

Cover test: BDP

Amplituda akomo.

D: 11,8 D

L: 11,8 D

Bin: 14,28 D

Add= -3,3D

D: /

L:

intermedijalna adicija

Fiksacioni disparitet

BDP

BDP

Stereopsija: LEPTIR 32"

10

Očno zdravlje

OD | OS

B.O | B.O

B.O | B.O

B.O | B.O

Dodatni testovi

Prednji ko...

OD:

mmHg

mmHg

vreme merenja:

Instrument:

Kolorni vid B.O

Fuzione rezerve

horiz... daljina: 14/18/8 -6/1

vertik... daljina: -14/2 -3/1

☐ heteroforija

1,75 Δ/D

0,00	(+)2,00	(-)2,00
2	-6	1

ostali dodatni testovi

Sumiranje

PLAN REŠAVANJA

naočare

Krajnji Rx

daljina: OD OS

blizina: OD OS

savet pacijentu:

JMBG

osnov osigur.

11

OPTOMETRIJSKI KARTON

Generalije

identif. br. | datum pregleda | ime | prezime | adresa: Београд

pregled br. | datum rođenja | god. starosti: 21 | pol: III | poštanski broj | država | telefon | mobilni

zvanje: СТУДЕНТ | radi kao: / | hobi: /

☐ kontrolni pregled
☐ priloženi na uvid raniji nalazi

Anamneza

☒ daljina, slabije	☐ glavobolja	☐ haloi	☐ ambliopija	☐ AMD	☐ kont. soč. /
☐ blizina, slabije	☐ očni napor	☐ slabije vidi noću	☐ strabizam	☐ katarakta	☐ vozač 2 s/Dn
☐ dupla slika	☐ bol u oku	☐ vidi "mušice"	☐ visoka ametropija	☐ hipertenzija	čitanje 1 s/Dn
☐ izobličena slika	☐ fotofobija	☐ svetlosne munje	☐ glaukom	☐ dijabetes	kompjuter 8 s/Dn
☐ naglo slabi vid	☐ suzenje	☐ oko je suvo i svrbi	☐ suvo oko	☐ defekt kolornog v.	sport: /

SIMPTOMI:

Istorija očnih bolesti (IOB): /
Porodična IOB: /
Istorija opšteg zdrav. stanja: /
Porodična istorija OZS: /

Preliminarni testovi

Eksterna inspekcija /

Fokometrija

	Dsph	Dcyl	Axis	prizma	baza prizma	visus cc	stenop. cc	Cover test
daljina D:	-0,75	-0,25	90			1,0		
daljina L:	-0,25					1,0		
blizina D:								
blizina L:								

razmak optičkih centara dalj.: bliz.: Verteksna udalj.:

Vizus bez korekcije

	visus sc	stenop. sc	bin sc	Cover test
daljina D:	0,3	0,6		BDP
daljina L:	0,9	0,8		
blizina D:				BDP
blizina L:				

udaljenost testa dalj.: bl.:

Bliska tačka konvergencije 8cm

Funkcija pupile

	dijametar	direktno	konsanzualno	na blizinu	RAPD
D:		✓		✓	
L:					

Motilitet

✓	✓	✓
✓	*	✓
✓	✓	✓

Vidno polje OBOSTRANA VP UREDNA ☐ konfrontacija

Stereopsija LEPTIR 20"

Refrakcija i binokularni vid

Objektivna refrakcija — **Skijaskopija**

	Dsph	Dcyl	Axis	visus cc	stenopeični visus cc	verteks distanca
D:	-1,25	-0,25	70	1,25		
L:	-0,75			1,25		

PD

dalj.:	60
bliz.:	58

Autorefraktometrija

	Dsph	Dcyl	Axis	visus cc	stenopeični visus cc
D:	-0,75	-0,25	107		
L:	plan	-0,12	12		

Subjektivna refrakcija — **Daljina**

	Dsph	Dcyl	Axis	visus cc	stenopeični visus cc	verteks distanca	+1,00 test	binokularni balans	
D:	-1,25	-0,25	70	1,25			/	/	1,6
L:	-0,75			1,25			/	/	1,6

Mišićni balans
☒ Maddox cilindar ☐ Fiksacioni disparitet

☐ Snellen ☐ LogMAR ☐ E test Drugi testovi:

Cover test: BDP

Amplituda akomo.

D: 11,8D
L: 12,5D
Bin: 12,5D

Blizina

	visus cc
D:	
L:	

opseg jasnog vida (cm) od – radna od. – do

Mišićni balans
☒ Maddox krilo ☐ Fiksacioni disparitet

ISTI.

Add = -3,7D

intermedijalna adicija:

Cover test: BDP. Stereopsija: LEPTIR 20"

12

Očno zdravlje

OD ☐ Biomikroskopija / Oftalmoskopija ☑ OS

-kapci, konjunktiva, sklera, iris-
-kornea-
-prednja očna komora-

B.O

-sočivo-

B.O

B.O

-vitreus-
-disk/kupiranje-
-ivica diska-
-C/D-

B.O

B.O

-ukrštanje krvnih sudova-
-A/V-
-makula-
-periferija fundusa-

B.O

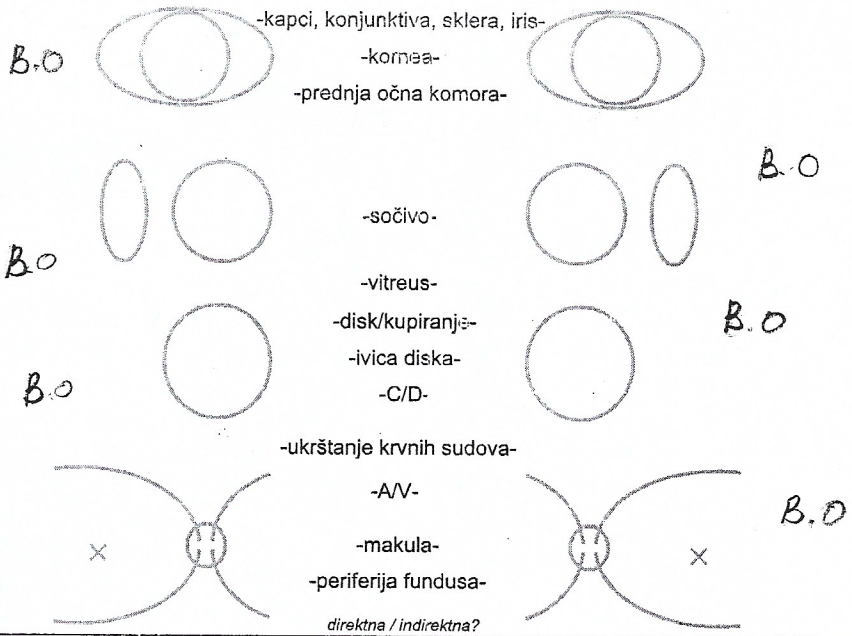

direktna / indirektna?

Dodatni testovi

Prednji komorni ugao tehnika:

OD: OS:

IOP instrument: vreme merenja:

TOD: mmHg
TOS: mmHg

Kolorni vid B.O.

Fuzione rezerve

	pozitivne	negativne
horizontalna, daljina	16/22/12	-/6/4
horizontalna, blizina		
	baza gore, desno oko	baza dole, desno oko
vertikalna, daljina	-/3/2	-/4/2
vertikalna, blizina		

AC/A ☐ gradijent ☐ heteroforija

1,25 Δ/D

Metod gradijenta	0,00	(+)2,00	(-)2,00
	0	0	5

ostali dodatni testovi, npr.: keratometrija, kontrastna osetljivost...

Sumiranje

NAĐENI PROBLEMI	PLAN REŠAVANJA
OD, astigmatizam	
OL miopia	naočare

Krajnji Rx

		Dsph	Dcyl	Axis	prizma	baza prizme	PD
daljina:	OD	-1,25	-0,25	70			60
	OS	-0,75					
blizina:	OD						
	OS						

savet pacijentu:

kontrola za: 6 meseci

☐ bifokal ☐ foto _____ materijal: slojevi:
☐ multifokal ☐ boja _____

potpis supervizora:

potpis studenta i broj indeksa: Вукашин Ставрода 65/16

JMBG broj zdr. knjižice LBO osnov osigur.

13

OPTOMETRIJSKI KARTON

Generalije

identif. br. | datum pregleda | ime | prezime | C. Каменина adresa

pregled br. | datum rođenja | god. starosti 37 | pol III | poštanski broj | država | telefon | mobilni

zvanje: СТУДЕНТ radi kao: ОПТИЧАР hobi: /

☐ kontrolni pregled
☐ priloženi na uvid raniji nalazi

Anamneza

☐ daljina, slabije ☐ glavobolja ☐ haloi ☐ ambliopija ☐ AMD ☐ kont. soč.
☐ blizina, slabije ☐ očni napor ☐ slabije vidi noću ☐ strabizam ☐ katarakta ☐ vozač 2 s/Dn
☐ dupla slika ☐ bol u oku ☐ vidi "mušice" ☐ visoka ametropija ☐ hipertenzija čitanje 2-3 s/Dn
☐ izobličena slika ☐ fotofobija ☐ svetlosne munje ☐ glaukom ☐ dijabetes kompjuter 6-7 s/Dn
☐ naglo slabi vid ☐ suzenje ☐ oko je suvo i svrbi ☐ suvo oko ☐ defekt kolornog v. sport: /

SIMPTOMI:

Istorija očnih bolesti (IOB): /
Porodična IOB: /
Istorija opšteg zdrav. stanja:
Porodična istorija OZS: /

Preliminarni testovi

Eksterna inspekcija /

Fokometrija

	Dsph	Dcyl	Axis	prizma	baza prizme	visus cc	stenop. cc	Cover test
daljina D:								
daljina L:								
blizina D:								
blizina L:								

razmak optičkih centara dalj.: bliz.: Verteksna udalj.:

Vizus bez korekcije

visus sc	stenop. sc	bin. sc	Cover test
1.25	1.1		BDP
1.6⁻¹	1.1		
		-	BDP

udaljenost testa dalj.: bl.:

Bliska tačka konvergencije 9cm

Motilitet

✓	✓	✓
✓	*	✓
✓	✓	✓

Funkcija pupile

	dijametar	direktno	konsenzualno	na blizinu	RAPD
D:		✓		✓	
L:					

Vidno polje OBOSTRANA VP UREDNA ☐ konfrontacija

Stereopsija LEPTIR 160"

Refrakcija i binokularni vid

Objektivna refrakcija Skijaskopija

	Dsph	Dcyl	Axis	visus cc	stenopeični visus cc	verteks distanca
D:	+0,75				1.0 -2	
L:	+1.0	-0,25	150		1.0 -1	

PD

dalj.:	66
bliz.:	65

Autorefraktometrija

	Dsph	Dcyl	Axis	visus cc	stenopeični visus cc
D:	+0,75	-0,37	64		
L:	+1.75	-0.62	150		

Subjektivna refrakcija Daljina

	Dsph	Dcyl	Axis	visus cc	stenopeični visus cc	verteks distanca	+1,00 test	binokularni balans
D:	+0,75			1.0			/	/
L:	+1.0			1.0			/	/

Mišićni balans
☒ Maddox cilindar ☐ Fiksacioni disparitet

exo 2D

☐ Snellen ☐ LogMAR ☐ E test Drugi testovi:

Cover test: BDP

Amplituda akomo. Blizina

D: 5,55D
L: 5,9D
Bin: 14,28D

	visus cc	opseg jasnog vida (cm) od – radna ud. – do
D:		
L:		

Mišićni balans
☐ Maddox krilo ☐ Fiksacioni disparitet

BDP

Add = +0,1D intermedijalna adicija:

Cover test: BDP Stereopsija: 160"

Očno zdravlje

OD ☐ Biomikroskopija / Oftalmoskopija ☑ OS

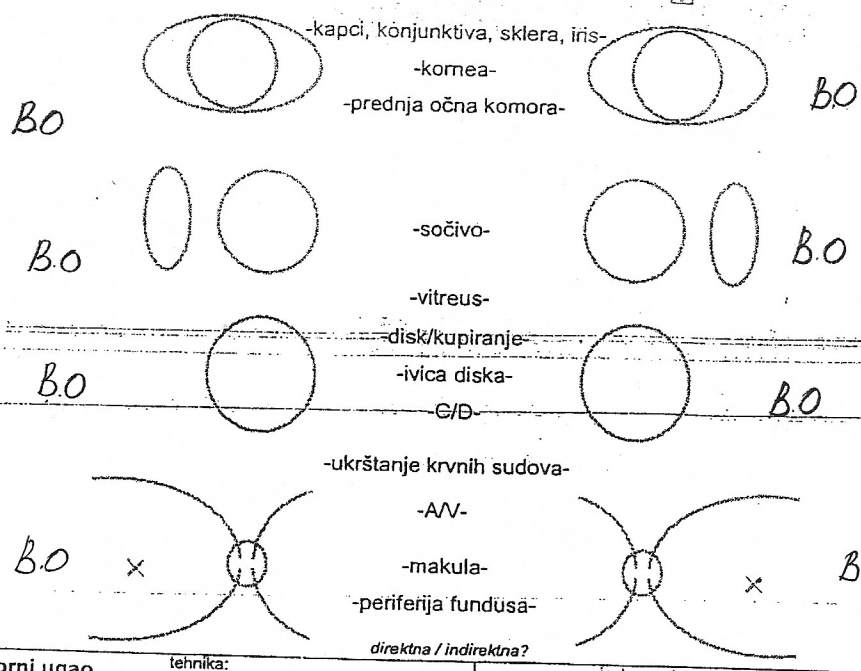

-kapci, konjunktiva, sklera, iris-
-kornea-
-prednja očna komora-

B.O B.O

-sočivo-

B.O B.O

-vitreus-
-disk/kupiranje-
-ivica diska-
-C/D-

B.O B.O

-ukrštanje krvnih sudova-
-A/V-
-makula-
-periferija fundusa-

B.O × × B.O

direktna / indirektna?

Dodatni testovi

Prednji komorni ugao tehnika:

OD: OS:

IOP instrument: vreme merenja:

TOD: mmHg
TOS: mmHg

Kolorni vid B.O

Fuzione rezerve		pozitivne	negativne
	horizontalna, daljina	6/10/4	10/6/3
	horizontalna, blizina	4/8/4	6/10/4
		baza gore, desno oko	baza dole, desno oko
	vertikalna, daljina	-/4/3	-/4/3
	vertikalna, blizina	-/4/2	-/4/2

AC/A ☑ gradijent ☐ heteroforija

+ 4Δ/D

+2.0 -2.00

Metod gradijenta	0,00	(+)2,00	(−)2,00
	6	-14	2

ostali dodatni testovi, npr.: keratometrija, kontrastna osetljivost...

Sumiranje

NAĐENI PROBLEMI	PLAN REŠAVANJA
HIPERMETROPIA	NAOČARE

Krajnji Rx

		Dsph	Dcyl	Axis	prizma	baza prizme	PD
daljina:	OD	+0.75					66
	OS	+1.00					
blizina:	OD						
	OS						

savet pacijentu:

☐ bifokal ☐ foto materijal slojevi:
☐ multifokal ☐ boja

kontrola za:

potpis supervizora: potpis studenta i broj indeksa: [signature] 658/16

JMBG broj zdr. knjižice LBO osnov osigur.

15

OPTOMETRIJSKI KARTON

Generalije

identif. br. | datum pregleda | ime KOBUH | prezime | adresa

pregled br. | datum rođenja | god. starosti 21 | pol M | poštanski broj | država | telefon | mobilni

zvanje: STUDENT | radi kao: | hobi: TRKAĆE | ☐ kontrolni pregled | ☐ priloženi na uvid raniji nalazi

Anamneza

☐ daljina, slabije ☐ blizina, slabije ☐ dupla slika ☐ izobličena slika ☐ naglo slabi vid

☐ glavobolja ☐ očni napor ☐ bol u oku ☐ fotofobija ☐ suzenje

☐ haloi ☐ slabije vidi noću ☒ vidi "mušice" ☐ svetlosne munje ☒ oko je suvo i svrbi

☐ ambliopija ☐ strabizam ☐ visoka ametropija ☐ glaukom ☐ suvo oko

☐ AMD ☐ katarakta ☐ hipertenzija ☐ dijabetes ☐ defekt kolornog v.

☐ kont. soč. ☐ vozač 1 s/Dn čitanje 2 s/Dn kompjuter 5 s/Dn sport: /

SIMPTOMI: POVREMENE GLAVOBOLJE

Istorija očnih bolesti (IOB): /

Porodična IOB:

Istorija opšteg zdrav. stanja: /

Porodična istorija OZS: /

Preliminarni testovi

Eksterna inspekcija

Fokometrija

		Dsph	Dcyl	Axis	prizma	baza prizme	visus cc	stenop. cc	Cover test
daljina	D:								
	L:								
blizina	D:								
	L:								

razmak optičkih centara | dalj.: | bliz.: | Verteksna udalj.:

Vizus bez korekcije

	visus sc	stenop. sc	bin. sc	Cover test
	1.25	1.0	2	BDP
	1.25	1.25		
				BDP

udaljenost testa dalj.: | bl.:

Bliska tačka konvergencije

9cm

Funkcija pupile

	dijametar	direktno	konsenzualno	na blizinu	RAPD
D:		✓		✓	
L:					

Motilitet

✓	✓	✓
✓	✳	✓
✓	✓	✓

Vidno polje

OBOSTRANA VP URAĐENA ☐ konfrontacija

Stereopsija

LEPTIR 20"

Refrakcija i binokularni vid

Objektivna refrakcija — Skijaskopija

	Dsph	Dcyl	Axis	visus cc	stenopeični visus cc	verteks distanca
D:	+0,25			1.0		
L:	PLAN			1.0		

PD

dalj.:	63
bliz.:	61

Autorefraktometrija

	Dsph	Dcyl	Axis	visus cc	stenopeični visus cc
D:	+0,87	-0.37	90		
L:	+0.62	-0.50	80		

Subjektivna refrakcija — Daljina

	Dsph	Dcyl	Axis	visus cc	stenopeični visus cc	verteks distanca	+1,00 test	binokularni balans
D:	+0,25			1.0				
L:	+0,25	-0,25	80	1,25				

+2,25

☐ Snellen ☐ LogMAR ☐ E test Drugi testovi:

Mišićni balans

☐ Maddox cilindar ☐ Fiksacioni disparitet

BDP

Cover test: BDP

Amplituda akomo.

D: 13,3D

L: 15,4D

Bin: 14,2D

Blizina

D:

L:

visus cc	opseg jasnog vida (cm) od – radna ud. – do

Mišićni balans

☐ Maddox krilo ☐ Fiksacioni disparitet

BDP

intermedijalna adicija:

Cover test: BDP

Stereopsija: 40"

16

Očno zdravlje

OD ☐ Biomikroskopija / Oftalmoskopija ☑ OS

B.O -kapci, konjunktiva, sklera, iris- B.O

-kornea-

-prednja očna komora-

B.O -sočivo- B.O

-vitreus-

-disk/kupiranje-

B.O -ivica diska- B.O

-C/D-

-ukrštanje krvnih sudova-

-A/V-

B.O -makula- B.O

-periferija fundusa-

direktna / indirektna?

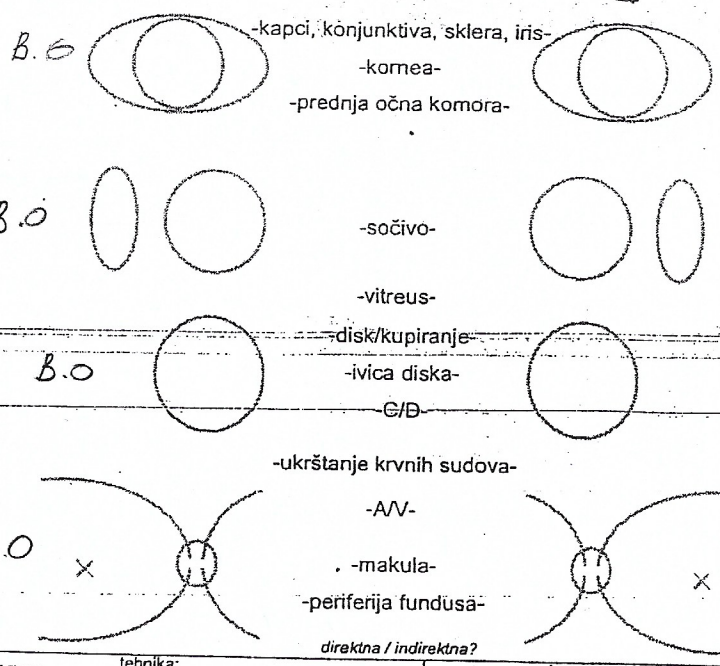

Dodatni testovi

Prednji komorni ugao tehnika:

OD: OS:

IOP instrument: vreme merenja:

TOD: mmHg

TOS: mmHg

Kolorni vid BO

Fuzione rezerve		pozitivne	negativne
	horizontalna, daljina	6/14/4	6/8/2
	horizontalna, blizina	4/10/2	2/4/6
		baza gore, desno oko	baza dole, desno oko
	vertikalna, daljina	3/1	2/1
	vertikalna, blizina	2/1	2/1

AC/A ☑ gradijent ☐ heteroforija

1,75 $\frac{\Delta}{D}$

Metod gradijenta	0,00	(+)2,00	(–)2,00
	0	-6	1

ostali dodatni testovi, npr.: keratometrija, kontrastna osetljivost...

Sumiranje

NAĐENI PROBLEMI	PLAN REŠAVANJA

Krajnji Rx

		Dsph	Dcyl	Axis	prizma	baza prizme	PD
daljina:	OD						
	OS						
blizina:	OD						
	OS						

savet pacijentu:

☐ bifokal ☐ foto materijal: slojevi:

☐ multifokal ☐ boja

kontrola za:

potpis supervizora: potpis studenta i broj indeksa: [signature] Sacapada 658/16

JMBG broj zdr. knjižice LBO osnov osigur.

OPTOMETRIJSKI KARTON

17

Prirodno-matematički fakultet Novi Sad 1969

Generalije

identif. br. | datum pregleda | ime | prezime | adresa: Нови Сад

pregled br. | datum rođenja | god. starosti: 31 | pol: М | pošt. broj | država | telefon | mobilni

zvanje: СТУДЕНТ radi kao: ОПТИЧАР hobi: ПЛЕС

☐ kontrolni pregled
☐ priloženi na uvid raniji nalazi

Anamneza

☐ daljina, slabije · ☐ blizina, slabije · ☐ dupla slika · ☐ izobličena slika · ☐ naglo slabi vid

☐ glavobolja · ☒ očni napor · ☐ bol u oku · ☐ fotofobija · ☐ suzenje

☐ haloi · ☐ ... · ☒ vidi "mušice" · ☐ svetlosne munje · ☐ oko je suvo i ...

☐ ambliopija · ☐ ... · ☐ visoka ametropija · ☐ glaukom · ☐ suvo oko

☐ AMD · ☐ katarakta · ☐ hipertenzija · ☐ dijabetes · ☐ defekt kolornog v.

☐ kont. soč. · vozač: 2 s/Dn · čitanje: 4 s/Dn · kompjuter: 6 s/Dn · sport: —

SIMPTOMI: Осећај птоводовка

Istorija očnih bolesti (IOB): /
Porodična IOB: КАТАРАКТА
Istorija opšteg zdrav. stanja:
Porodična istorija OZS:

Preliminarni testovi

Eksterna inspekcija

Fokometrija

		Dsph	Dcyl	Axis	prizma	baza prizme	...	...	Cover test
daljina	D:								
	L:								
blizina	D:								
	L:								

razmak optičkih centara dalj.: bli.:

Visus bez korekcije

				Cover test
daljina	1,6	1,6		БДП
	1,0	1,1		
blizina				БДП

udaljenost testa dalj.: bl.:

Bliska tačka konvergencije: 9cm

	direktni	...	...	...	RAPD
D:		✓		✓	
L:					

Motilitet

✓	✓	✓
✓	*	✓
✓	✓	✓

☐ konfrontacija

Vidno polje: уредан налаз

Stereopsija: летачу 200"

Refrakcija i binokularni vid

Objektivna refrakcija — Skijaskopija

	Dsph	Dcyl	Axis	visus cc	stenopeični visus cc	varijabilna distanca
D:	+0,5			1,25		
L:	+0,25			1,0		

PD dalj.: 64 / 59

Autorefraktometrija

	Dsph	Dcyl	Axis	visus cc	stenopeični visus cc
D:	+0,50				
L:	+1,25	-0,50	67		

Subjektivna refrakcija — Daljina

	Dsph	Dcyl	Axis	visus cc	stenopeični visus cc	varijabilna distanca	... test	binokularni balans
D:	+0,25			1,25			0,4	1,6
L:	PLAN			1,0			0,3	1,25 e5024

☐ Snellen ☐ LogMAR ☐ ... test Drugi testovi:

Cover test: Б.Д.П.

Mišićni balans
☐ ... cilindar ☐ Fiksacioni disparitet

Amplituda akomo.
D: 10D
L: 10D
Bin: 11,1D

Blizina
D:
L:

... vida (cm)

Mišićni balans
☐ ... ☐ Fiksacioni disparitet

БДП

Add = -2,56D

intermedijalna adicija:

Cover test: Б.Д.П.

Stereopsija: летачу 200"

Očno zdravlje

OD | OS

Bi[illegible] ☑

-kapci, [illegible], sklera, iris-

5.0 | 5.0

-[illegible] komora-

5.0 | 5.0

-[illegible]-

-[illegible]-

5.0 | 5.0

-[illegible]-

-ukrstanje [illegible] sudova-

-[illegible]-

-[illegible]-

-[illegible]-

-[illegible]-

Dodatni testovi

Prednji kom[illegible] | OP | [illegible]ument: | vreme merenja:

OD: | OS: | TOD: | mmHg

[illegible] | mmHg

Kolorni vid 5.0

		pozitivna	negativna
Fuzione rezerve	horizontalna, daljina	8/12/6	-/14/6
	horizontalna, blizina		
		baza [illegible] oko	baza [illegible]
	ver[illegible]	4/3	4/2
	vertikalna, blizina		

☐ gradijent ☐ heteroforija

[illegible]

2,25 Δ/D

Metod gradijenta	0,00	+2,00	(−)2,00
	0	−4	5

ostali dodatni testovi, npr.: kerator[illegible]

Sumiranje

NAĐENI PROBLEMI	PLAN REŠAVANJA

Krajnji Rx

		Depri	Dovi	Axis	prizma	baza prizme	PD
daljina:	OD						
	OS						
blizina:	OD						
	OS						

savet pacijentu:

kontrola za:

☐ bifokal ☐ [illegible]

☐ multifokal ☐ [illegible]

potpis [illegible]

potpis studenta i broj indeksa: [signature] 658/16

JMBG | broj zdr. knjižice | RO | osnov osigur.

19

OPTOMETRIJSKI KARTON

PRIRODNO MATEMATIČKI FAKULTET 1969 NOVI SAD

Generalije

identif. br. | datum pregleda | ime: Tecnuh | prezime | adresa

pregled br. | datum rođenja | god. starosti: 20 | pol: M | poštanski broj | država | telefon | mobilni

zvanje: СТУДЕНТ | radi kao: / | hobi: /

☐ kontrolni pregled
☐ priloženi na uvid raniji nalazi

Anamneza

☑ daljina, slabije	☐ glavobolja	☐ haloi	☐ ambliopija	☐ AMD	☐ kont. soč. /
☐ blizina, slabije	☐ očni napor	☐ slabije vidi noću	☐ strabizam	☐ katarakta	☐ vozač / s/Dn
☐ dupla slika	☐ bol u oku	☐ vidi "mušice"	☐ visoka ametropija	☐ hipertenzija	čitanje 2 s/Dn
☐ izobličena slika	☐ fotofobija	☐ svetlosne munje	☐ glaukom	☐ dijabetes	kompjuter / s/Dn
☐ naglo slabi vid	☑ suzenje	☐ oko je suvo i svrbi	☐ suvo oko	☐ defekt kolornog v.	sport: ФУДБАЛ

SIMPTOMI: 3 године носи наочаре,

Istorija očnih bolesti (IOB):
Porodična IOB: /
Istorija opšteg zdrav. stanja:
Porodična istorija OZS: /

Preliminarni testovi

Eksterna inspekcija /

Fokometrija

	Dsph	Dcyl	Axis	prizma	baza prizme	visus cc	stenop. cc	Cover test
daljina D:	-1.25					1.0		
daljina L:	-1.50					1.0		
blizina D:								
blizina L:								

Vizus bez korekcije

	visus sc	stenop. sc	bin. sc	Cover test
D:	0.3			BDP
L:	0.3			
D:				BDP
L:				

razmak optičkih centara dalj.: | bliz.: | Verteksna udalj.: | udaljenost testa dalj.: | bl.:

Bliska tačka konvergencije /

Funkcija pupile

	dijametar	direktno	konsenzualno	na blizinu	RAPD
D:		✓		✓	
L:					

Motilitet ✓ ✓ ✓ / ✓ ✳ ✓ / ✓ ✓ ✓

Vidno polje ☐ konfrontacija

Stereopsija LEPTIR

Refrakcija i binokularni vid

Objektivna refrakcija — Skijaskopija

	Dsph	Dcyl	Axis	visus cc	stenopeični visus cc	verteks distanca
D:	-1.50					
L:	-1.50					

PD: dalj.: 63 / bliz.: 61

Autorefraktometrija

	Dsph	Dcyl	Axis	visus cc	stenopeični visus cc
D:	-1.25	-0.37	159		
L:	-1.00	-0.62	18	1.0	

Subjektivna refrakcija — Daljina

	Dsph	Dcyl	Axis	visus cc	stenopeični visus cc	verteks distanca	+1,00 test	binokularni balans
D:	-1,50	-0,50	180	1,25				
L:	-1,50	-0,50	15	1,25				

Mišićni balans
☐ Maddox cilindar ☐ Fiksacioni disparitet
1Δ

☐ Snellen ☐ LogMAR ☐ E test Drugi testovi:

Cover test:

Amplituda akomo. — Blizina

		visus cc
D: 18 cm	D:	
L: 6 cm	L:	
Bin: 8 cm		

opseg jasnog vida (cm) od – radna ud. – do

Mišićni balans
☐ Maddox krilo ☐ Fiksacioni disparitet
3.0.

intermedijalna adicija:

Cover test: Stereopsija:

-1,75 -0,50 Ax 180

Očno zdravlje

OD ☐ **Biomikroskopija / Oftalmoskopija** ☐ OS

-kapci, konjunktiva, sklera, iris-
-kornea-
-prednja očna komora-

B.O B.O

-sočivo-

B.O B.O

-vitreus-
-disk/kupiranje-
-ivica diska-
-C/D-

B.O B.O

-ukrštanje krvnih sudova-
-A/V-
-makula-
-periferija fundusa-

direktna / indirektna?

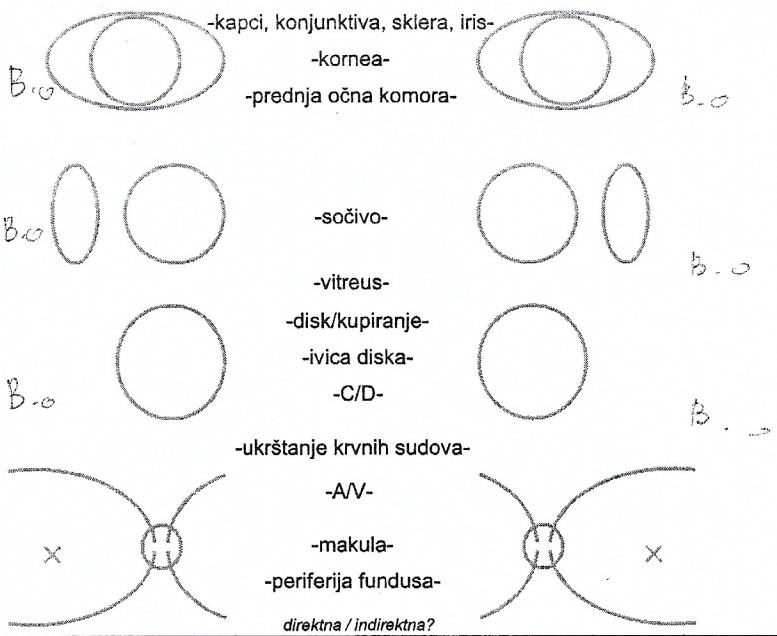

Dodatni testovi

Prednji komorni ugao tehnika:

OD: OS:

IOP instrument: vreme merenja:

TOD: mmHg
TOS: mmHg

Kolorni vid BO

Fuzione rezerve

	pozitivne	negativne
horizontalna, daljina	8/10/8	14/16/12
horizontalna, blizina	8/4	14/25/14
	baza gore, desno oko	baza dole, desno oko
vertikalna, daljina	-/4/3	-/3/2
vertikalna, blizina	-/6/4	-/5/2

B. I POZA B. UU.

AC/A ☐ gradijent ☐ heteroforija

= 0,75 Δ/D

Metod gradijenta	0,00	(+)2,00	(-)2,00
	0	0	+3

ostali dodatni testovi, npr.: keratometrija, kontrastna osetljivost...

Sumiranje

NAĐENI PROBLEMI	PLAN REŠAVANJA
HYOPIA	NAOČARE
- OD KONV.	

Krajnji Rx

		Dsph	Dcyl	Axis	prizma	baza prizme	PD
daljina:	OD	-1,50	-0,50	180			63
	OS	-1,50	-0,50	15			
blizina:	OD						
	OS						

savet pacijentu:

kontrola za: 1 POD

☐ bifokal ☐ foto _____ materijal: slojevi:

☐ multifokal ☐ boja _____

potpis supervizora: potpis studenta i broj indeksa:

JMBG broj zdr. knjižice LBO osnov osigur.

PRIRODNO MATEMATIČKI FAKULTET 1969 NOVI SAD

OPTOMETRIJSKI KARTON

Generalije

identif. br. | datum pregleda | ime | prezime | adresa: Васиљ

pregled br. | datum rođenja | god. starosti: 20 | pol: M | poštanski broj | država | telefon | mobilni

zvanje: СТУДЕНТ | radi kao: / | hobi: БИЦИКЛИЗАМ | ☐ kontrolni pregled | ☐ priloženi na uvid raniji nalazi

Anamneza

☒ daljina, slabije	☒ glavobolja	☒ haloi	☐ ambliopija	☒ AMD	☐ kont. soč.	/
☒ blizina, slabije	☒ očni napor	☒ slabije vidi noću	☐ strabizam	☒ katarakta	☐ vozač	1 s/Dn
☒ dupla slika	☒ bol u oku	☐ vidi "mušice"	☐ visoka ametropija	☐ hipertenzija	čitanje	1 s/Dn
☒ izobličena slika	☒ fotofobija	☐ svetlosne munje	☐ glaukom	☐ dijabetes	kompjuter	3 s/Dn
☒ naglo slabi vid	☒ suzenje	☐ oko je suvo i svrbi	☐ suvo oko	☐ defekt kolornog v.	sport: /	

SIMPTOMI: /

Istorija očnih bolesti (IOB): /

Porodična IOB: /

Istorija opšteg zdrav. stanja: /

Porodična istorija OZS: /

Preliminarni testovi

Eksterna inspekcija SPUŠTENI KAPCI

Fokometrija

	Dsph	Dcyl	Axis	prizma	baza prizme	visus cc	stenop. cc	Cover test
daljina D:								
daljina L:								
blizina D:								
blizina L:								

razmak optičkih centara | dalj.: | bliz.: | Verteksna udalj.:

Vizus bez korekcije

	visus sc	stenop. sc	bin. sc	Cover test
	1.1			BDP
	1.25			
				BDP

udaljenost testa dalj.: | bl.:

Bliska tačka konvergencije 5 cm

Funkcija pupile

	dijametar	direktno	konsenzualno	na blizinu	RAPD
D:		✓		✓	
L:					

Motilitet

✓	✓	✓
✓	✳	✓
✓	✓	✓

Vidno polje / ☐ konfrontacija

Stereopsija LEPTIR 20"

Refrakcija i binokularni vid

Objektivna refrakcija — Skijaskopija

	Dsph	Dcyl	Axis	visus cc	stenopeični visus cc	verteks distanca
D:		-0.25	180	1.6		
L:		-0.25	155	0.8		

PD: dalj.: 68; bliz.: 66

Autorefraktometrija

	Dsph	Dcyl	Axis	visus cc	stenopeični visus cc
D:	+0.37	-0.25	130		
L:		-0.12	88		

Subjektivna refrakcija — Daljina

	Dsph	Dcyl	Axis	visus cc	stenopeični visus cc	verteks distanca	+1,00 test	binokularni balans
D:	+0.50	-0.25	180	1.25				
L:	+0.25	-0.25	10	1.6				

Mišićni balans: ☐ Maddox cilindar ☐ Fiksacioni disparitet — BDP

☐ Snellen ☐ LogMAR ☐ E test Drugi testovi:

Cover test: BDP

Amplituda akomo.

D: 10 D

L: 10 D

Bin: 11,7 D

6,5 cm

Blizina

	visus cc	opseg jasnog vida (cm) od – radna ud. – do
D:		
L:		

intermedijalna adicija:

Mišićni balans: ☐ Maddox krilo ☐ Fiksacioni disparitet — BDP

Cover test: BDP

Stereopsija:

22

Očno zdravlje

OD ☐ **Biomikroskopija / Oftalmoskopija** ☐ OS

B.O -kapci, konjunktiva, sklera, iris- B.O
-kornea-
-prednja očna komora-

B.O -sočivo- B.O

-vitreus-
-disk/kupiranje-
B.O -ivica diska- B.O
-C/D-

-ukrštanje krvnih sudova-
-A/V-
B.O × -makula- × B.O
-periferija fundusa-
direktna / indirektna?

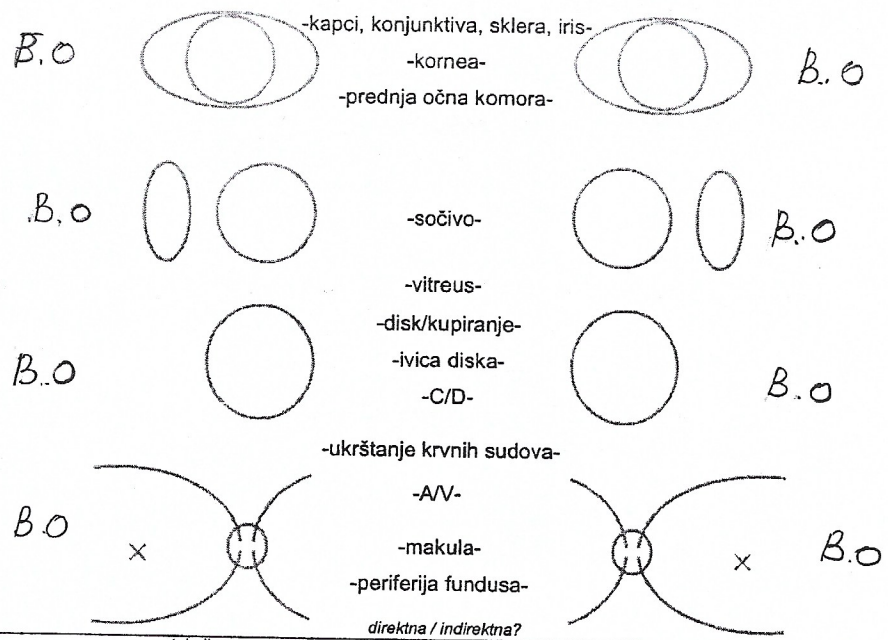

Dodatni testovi

Prednji komorni ugao tehnika:
OD: OS:

IOP instrument: vreme merenja:
TOD: mmHg
TOS: mmHg

Kolorni vid B.O

Fuzione rezerve

	pozitivne	negativne
horizontalna, daljina	16/20/18	6/10/8
horizontalna, blizina	-/16/12	8/16/12
	baza gore, desno oko	baza dole, desno oko
vertikalna, daljina	-/2/1	-/2/1
vertikalna, blizina	-/3/2	-/2/1

AC/A ☑ gradijent ☐ heteroforija

0,5 D/D

(+2.0)

Metod gradijenta	0,00	(+)2,00	(–)2,00
	0	2 ~~6~~	0

ostali dodatni testovi, npr.: keratometrija, kontrastna osetljivost...

Sumiranje

NAĐENI PROBLEMI	PLAN REŠAVANJA
ASTIGMATIZAM	NAOČARE

Krajnji Rx

		Dsph	Dcyl	Axis	prizma	baza prizme	PD
daljina:	OD	+0.50	-0.25	180			68
	OS	+0.25	-0.25	40			
blizina:	OD						
	OS						

savet pacijentu:

kontrola za: 6 meseci

☐ bifokal ☐ foto _____ materijal: slojevi:
☐ multifokal ☐ boja _____

potpis supervizora:

potpis studenta i broj indeksa: [signature] 658/16

JMBG | broj zdr. knjižice | LBO | osnov osigur.

23

OPTOMETRIJSKI KARTON

Generalije

identif. br. | datum pregleda | ime | prezime | adresa: Петроварадин

pregled br. | datum rođenja | god. starosti: 27 | pol | poštanski broj: / | država: / | telefon | mobilni: /

zvanje: студент | radi kao: / | hobi: /

☐ kontrolni pregled
☐ priloženi na uvid raniji nalazi

Anamneza

☐ daljina, slabije	☐ glavobolja	☐ haloi	☐ ambliopija	☐ AMD	☐ kont. soč. /
☐ blizina, slabije	☐ očni napor	☒ slabije vidi noću	☐ strabizam	☐ katarakta	☐ vozač 0 s/Dn
☐ dupla slika	☐ bol u oku	☐ vidi "mušice"	☐ visoka ametropija	☐ hipertenzija	čitanje 1 s/Dn
☐ izobličena slika	☐ fotofobija	☐ svetlosne munje	☐ glaukom	☐ dijabetes	kompjuter 4-5 s/Dn
☐ naglo slabi vid	☐ suzenje	☒ oko je suvo i svrbi	☐ suvo oko	☐ defekt kolornog v.	sport: /

SIMPTOMI:

Istorija očnih bolesti (IOB): /

Porodična IOB: /

Istorija opšteg zdrav. stanja: BLAŽI MOŽDANI UDAR

Porodična istorija OZS:

Preliminarni testovi

Eksterna inspekcija

Fokometrija

	Dsph	Dcyl	Axis	prizma	baza prizme	visus cc	stenop. cc	Cover test
daljina D:								
daljina L:								
blizina D:								
blizina L:								

razmak optičkih centara dalj.: bliz.: Verteksna udalj.:

Vizus bez korekcije

	visus sc	stenop. sc	bin. sc	Cover test
daljina D:	1.6	1.6⁻¹		BDP
daljina L:	1.6⁻¹	1.1		
blizina D:				BDP
blizina L:				

udaljenost testa dalj.: bl.:

Bliska tačka konvergencije

6,5 cm

Funkcija pupile

	dijametar	direktno	konsenzualno	na blizinu	RAPD
D:		✓		✓	
L:					

Motilitet

✓	✓	✓
✓	*	✓
✓	✓	✓

Vidno polje OBOSTRANA VP UREDNA ☐ konfrontacija

Stereopsija LEPTIR 20"

Refrakcija i binokularni vid

Objektivna refrakcija Skijaskopija

	Dsph	Dcyl	Axis	visus cc	stenopeični visus cc	verteks distanca
D:	+0,25			1.6		
L:	+0,25			1.6		

PD

dalj.:	63
bliz.:	61

Autorefraktometrija

	Dsph	Dcyl	Axis	visus cc	stenopeični visus cc
D:	+0.75	-0.50	53		
L:	+0.87	-0.37	150		

Subjektivna refrakcija Daljina

	Dsph	Dcyl	Axis	visus cc	stenopeični visus cc	verteks distanca	+1,00 test	binokularni balans
D:	+0,25			1.6			0,7	
L:	+0.25			1.6			0,7	

Mišićni balans

☒ Maddox cilindar ☐ Fiksacioni disparitet

BDP

☐ Snellen ☐ LogMAR ☐ E test Drugi testovi:

Cover test:

Amplituda akomo. Blizina

D: 8,3D
L: 9,09D
Bin: -5.42D

	visus cc
D:	
L:	

opseg jasnog vida (cm) od – radna ud. – do

Mišićni balans

☒ Maddox krilo ☐ Fiksacioni disparitet

2ΔEXO

Add = -1,32D intermedijalna adicija:

Cover test: BDP Stereopsija:

Očno zdravlje

OD ☐ Biomikroskopija / Oftalmoskopija ☑ OS

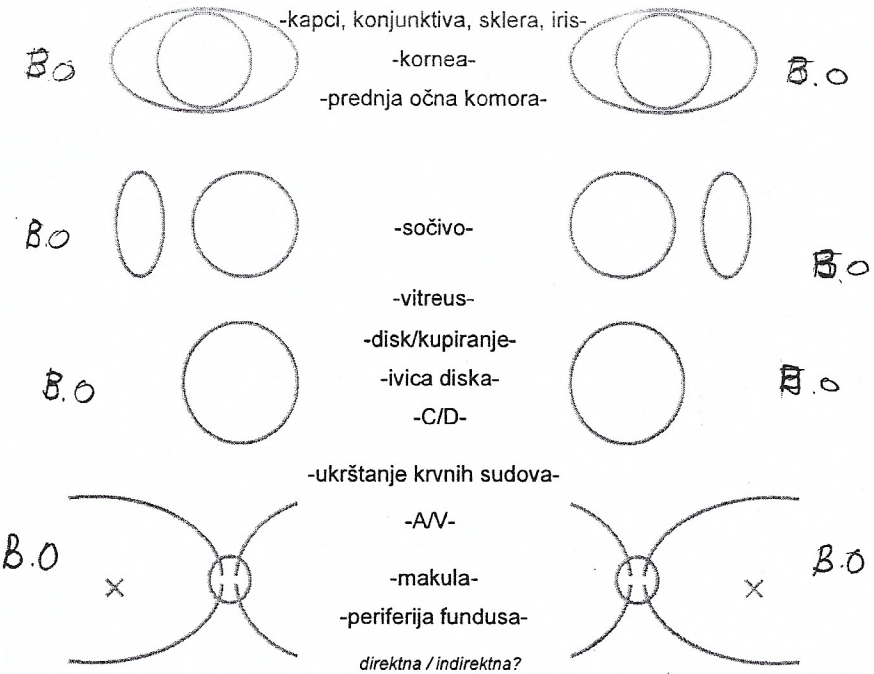

Dodatni testovi

Prednji komorni ugao tehnika:

OD: OS:

IOP instrument: vreme merenja:

TOD: mmHg

TOS: mmHg

Kolorni vid B.O

Fuzione rezerve

	pozitivne	negativne
horizontalna, daljina	16/30/18	6/8/4
horizontalna, blizina	30/40/25	8/10/8
	baza gore, desno oko	baza dole, desno oko
vertikalna, daljina	−/2/1	1/2/1
vertikalna, blizina	1/3/2	1/2/1

ostali dodatni testovi, npr.: keratometrija, kontrastna osetljivost...

AC/A ☐ gradijent ☐ heteroforija

= +1.25 Δ/D

Metod gradijenta

0,00	(+)1,00	(−)2,00
0	−2	3

Sumiranje

NAĐENI PROBLEMI	PLAN REŠAVANJA

Krajnji Rx

		Dsph	Dcyl	Axis	prizma	baza prizme	PD
daljina:	OD						
	OS						
blizina:	OD						
	OS						

savet pacijentu:

kontrola za: _____

☐ bifokal ☐ foto _____ materijal: slojevi:

☐ multifokal ☐ boja _____

potpis supervizora:

potpis studenta i broj indeksa: Вукашин Сасарак 658/16

JMBG broj zdr. knjižice LBO osnov osigur.

25

OPTOMETRIJSKI KARTON

PRIRODNO MATEMATIČKI FAKULTET 1969 NOVI SAD

Generalije

identif. br. | datum pregleda | ime | prezime: Hon | adresa

pregled br. | datum rođenja | god. starosti: 21 | pol: Ж | poštanski broj | država | telefon | mobilni

zvanje: СТУДЕНТ | radi kao: | hobi:

☐ kontrolni pregled
☐ priloženi na uvid raniji nalazi

Anamneza

☐ daljina, slabije	☐ glavobolja	☐ haloi	☐ ambliopija	☐ AMD	☐ kont. soč.
☐ blizina, slabije	☐ očni napor	☐ slabije vidi noću	☐ strabizam	☐ katarakta	☐ vozač 0 s/Dn
☐ dupla slika	☐ bol u oku	☐ vidi "mušice"	☐ visoka ametropija	☐ hipertenzija	čitanje 1 s/Dn
☐ izobličena slika	☐ fotofobija	☐ svetlosne munje	☐ glaukom	☐ dijabetes	kompjuter 7 s/Dn
☐ naglo slabi vid	☐ suzenje	☐ oko je suvo i svrbi	☐ suvo oko	☐ defekt kolornog v.	sport:

SIMPTOMI:

Istorija očnih bolesti (IOB): /
Porodična IOB: старачка далековидност
Istorija opšteg zdrav. stanja: /
Porodična istorija OZS: /

Preliminarni testovi

Eksterna inspekcija

Fokometrija

		Dsph	Dcyl	Axis	prizma	baza prizme	visus cc	stenop. cc	Cover test
daljina	D:								
	L:								
blizina	D:								
	L:								

Vizus bez korekcije

	visus sc	stenop. sc	bin. sc	Cover test
	1.1	0.8		Б.Д.П.
	1.25	1.0		
				Б.Д.П

razmak optičkih centara | dalj.: | bliz.: | Verteksna udalj.: | udaljenost testa dalj.: | bl.:

Bliska tačka konvergencije: 9cm

Motilitet: ✓ ✓ ✓ / ✓ ✳ ✓ / ✓ ✓ ✓

Funkcija pupile		dijametar	direktno	konsenzualno	na blizinu	RAPD
	D:		✓		✓	
	L:					

Vidno polje: уредан налаз ☐ konfrontacija

Stereopsija: 160" лептир

Refrakcija i binokularni vid

Objektivna refrakcija — Skijaskopija

	Dsph	Dcyl	Axis	visus cc	stenopeični visus cc	verteks distanca
D:	PLAN	-0.25	70	1.0		
L:	+0.50	-0.25	160	1.0		

PD

dalj.:	63
bliz.:	61

Autorefraktometrija

	Dsph	Dcyl	Axis	visus cc	stenopeični visus cc
D:	+0.37				
L:	+0.25	-0.37	85		

Subjektivna refrakcija — Daljina

	Dsph	Dcyl	Axis	visus cc	stenopeični visus cc	verteks distanca	+1,00 test	binokularni balans
D:	+0.25	-0.25	70	1.1				
L:	+0.50	-0.25	160	1.1				

Mišićni balans
☐ Maddox cilindar ☐ Fiksacioni disparitet
Б.Д.П.

☐ Snellen ☐ LogMAR ☐ E test Drugi testovi:

Cover test: Б.Д.П.

Amplituda akomo. — Blizina

D: 1
L:
Bin: 8,5

opseg jasnog vida (cm) od – radna ud. – do

	visus cc	D:	L:

Mišićni balans
☐ Maddox krilo ☐ Fiksacioni disparitet
Б.Д.П.

intermedijalna adicija: Add = -4,14D

Cover test:

Stereopsija: 160"

Očno zdravlje

OD ☐ Biomikroskopija / Oftalmoskopija ☑ OS

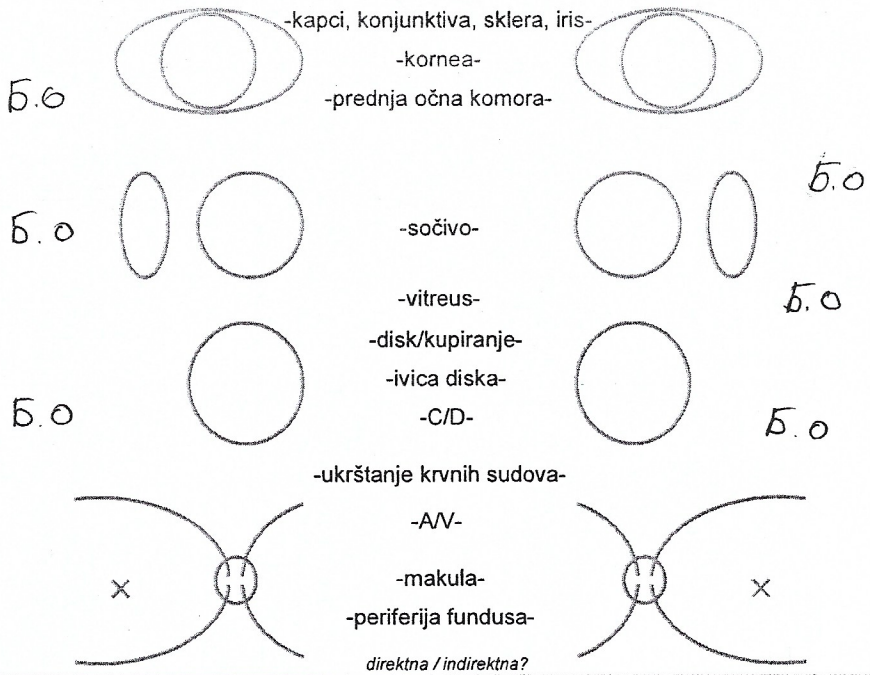

direktna / indirektna?

Dodatni testovi

Prednji komorni ugao tehnika:

OD: OS:

IOP instrument: vreme merenja:

TOD: mmHg

TOS: mmHg

Kolorni vid Б.О

Fuzione rezerve

	pozitivne	negativne
horizontalna, daljina	14/18/8	6/1
horizontalna, blizina		
	baza gore, desno oko	baza dole, desno oko
vertikalna, daljina	3/1	5/2
vertikalna, blizina		

☐ gradijent ☐ heteroforija

AC/A 1 0,75 Δ/D

Metod gradijenta

0,00	(+)2,00	(−)2,00
0	-2	1

ostali dodatni testovi, npr.: keratometrija, kontrastna osetljivost...

Sumiranje

NAĐENI PROBLEMI	PLAN REŠAVANJA
	Наочаре

Krajnji Rx

		Dsph	Dcyl	Axis	prizma	baza prizme	PD
daljina:	OD	+0,25	-0,25	70			63
	OS	+0.50	-0.25	160			
blizina:	OD						
	OS						

☐ bifokal ☐ multifokal ☐ foto ☐ boja

materijal: slojevi:

savet pacijentu:

kontrola za: 6 месеци

potpis supervizora:

potpis studenta i broj indeksa:

JMBG broj zdr. knjižice LBO osnov osigur.

OPTOMETRIJSKI KARTON

27

Generalije

identif. br. | datum pregleda | ime | prezime | adresa: Бања Ковиљача

pregled br. | datum rođenja | god. starosti: 20 | pol: Ж | poštanski broj | država | telefon | mobilni

zvanje: CIVILEHT | radi kao: / | hobi: /

☐ kontrolni pregled
☐ priloženi na uvid raniji nalazi

Anamneza

☒ daljina, slabije
☐ blizina, slabije
☐ dupla slika
☐ izobličena slika
☐ naglo slabi vid
☐ glavobolja
☒ očni napor
☐ bol u oku
☐ fotofobija
☐ suzenje
☐ haloi
☐ slabije vidi noću
☐ vidi "mušice"
☐ svetlosne munje
☐ oko je suvo i svrbi
☐ ambliopija
☐ strabizam
☐ visoka ametropija
☐ glaukom
☐ suvo oko
☐ AMD
☐ katarakta
☐ hipertenzija
☐ dijabetes
☐ defekt kolornog v.
☐ kont. soč. /
☐ vozač / s/Dn
čitanje 2 s/Dn
kompjuter 4-5 s/Dn
sport: /

SIMPTOMI: /

Istorija očnih bolesti (IOB):
Porodična IOB: STARAČKA KATARAKTA
Istorija opšteg zdrav. stanja: /
Porodična istorija OZS: /

Preliminarni testovi

Eksterna inspekcija /

Fokometrija

	Dsph	Dcyl	Axis	prizma	baza prizme	visus cc	stenop. cc	Cover test
daljina D:	-0.75					0.9		
daljina L:	-1.0					0.9		
blizina D:								
blizina L:								

razmak optičkih centara dalj.: bliz.: Verteksna udalj.:

Vizus bez korekcije

	visus sc	stenop. sc	bin. sc	Cover test
D:	0.5	0.7		BDP
L:	0.4	0.7		
				BDP

udaljenost testa dalj.: bl.:

Bliska tačka konvergencije

8 cm

Motilitet

✓	✓	✓
✓	*	✓
✓	✓	✓

Funkcija pupile

	dijametar	direktno	konsenzualno	na blizinu	RAPD
D:		✓		✓	
L:					

Vidno polje ☐ konfrontacija

Stereopsija netitrep 20"

Refrakcija i binokularni vid

Objektivna refrakcija **Skijaskopija**

	Dsph	Dcyl	Axis	visus cc	stenopeični visus cc	verteks distanca
1.00 D:	-1.25					
0.9 L:	-1.00	-0.5	170			

PD

dalj.:	61
bliz.:	58

Autorefraktometrija

	Dsph	Dcyl	Axis	visus cc	stenopeični visus cc
D:	-0.87	-1.12	13		
L:	-0.75	-0.50	152		

Subjektivna refrakcija **Daljina**

	Dsph	Dcyl	Axis	visus cc	stenopeični visus cc	verteks distanca	+1,00 test	binokularni balans
D:	-1.25			1.25				
L:	-1.25	-0.5		1.25				

Mišićni balans
☐ Maddox cilindar ☐ Fiksacioni disparitet

BDP

☐ Snellen ☐ LogMAR ☐ E test Drugi testovi:

Cover test: BDP

Amplituda akomo.

D: 11,8D
L: 11,8D
Bin: 14,28D

Blizina

		visus cc
D:		
L:		

opseg jasnog vida (cm) od – radna ud. – do

Mišićni balans
☐ Maddox krilo ☐ Fiksacioni disparitet

BDP

intermedijalna adicija:

Add = -4,45D

Cover test: BDP Stereopsija:

Očno zdravlje

OD ☐ Biomikroskopija / Oftalmoskopija ☑ OS

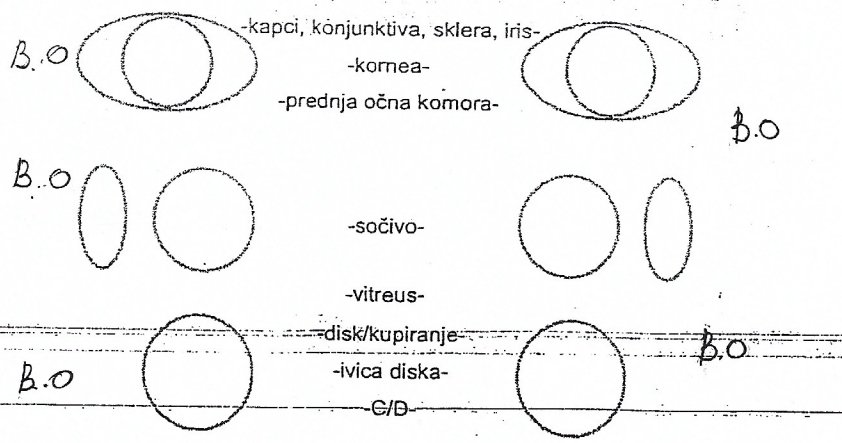

Dodatni testovi

Prednji komorni ugao tehnika:

OD: OS:

IOP instrument: vreme merenja:

TOD: mmHg

TOS: mmHg

Kolorni vid B.O

Fuzione rezerve	pozitivne	negativne
horizontalna, daljina	12/20/16	4/8/14
horizontalna, blizina		
	baza gore, desno oko	baza dole, desno oko
vertikalna, daljina	2/1	3/1
vertikalna, blizina		

ostali dodatni testovi, npr.: keratometrija, kontrastna osetljivost...

AC/A ☐ gradijent ☐ heteroforija

1,5 Δ/D

-1-(-7)=-1+7=6

Metod gradijenta	0,00	( )1,00	( )2,00
	4	-7	-1

Sumiranje

NAĐENI PROBLEMI	PLAN REŠAVANJA
OD MIOPIA	NAOCARE
OL ASTIGMATIZAM	

Kratki RK

	Dsph	Dcyl	Axis	prizma	baza prizme	PD
daljina: OD	-1.25					
daljina: OS	-1.25	-0.5				61
blizina: OD						
blizina: OS						

savet pacijentu:

☐ bifokal ☐ foto materijal slojevi

☐ multifokal ☐ boja

kontrola za:

potpis supervizora: potpis studenta: broj indeksa: 658/16

JMBG broj zdr. knjižice LBO osnov osigur.

OPTOMETRIJSKI KARTON

Generalije

identif. br. | datum pregleda | ime | prezime | adresa: Брод

pregled br. | datum rođenja | god. starosti: 20 | pol | poštanski broj | država | telefon | mobilni

zvanje: СТУДЕНТ radi kao: / hobi: /

☐ kontrolni pregled
☐ priloženi na uvid raniji nalazi

Anamneza

☐ daljina, slabije	☐ glavobolja	☐ haloi	☐ ambliopija	☐ AMD	☐ kont. soč.
☐ blizina, slabije	☒ očni manor	☐ slabije vidi noću	☐ strabizam	☐ katarakta	☐ vozač 2 s/Dn
☐ dupla slika	☐ bol u oku	☐ vidi "mušice"	☐ visoka ametropija	☐ hipertenzija	čitanje 3 s/Dn
☐ izobličena slika	☐ fotofobija	☐ svetlosne munje	☐ glaukom	☐ dijabetes	kompjuter 2 s/Dn
☐ naglo slabi vid	☐ suzenje	☒ oko je suvo i svrbi	☐ suvo oko	☐ defekt kolornog v.	sport: /

SIMPTOMI: повремено плавобоља

Istorija očnih bolesti (IOB): /
Porodična IOB: /
Istorija opšteg zdrav. stanja: /
Porodična istorija OZS: /

Preliminarni testovi

Eksterna inspekcija

Fokometrija

	Dsph	Dcyl	Axis	prizma	baza prizma	visus cc	stenop. cc	Cover test
daljina D:	-1,0					1.25		
daljina L:	-0,5	-0,25	180			1.1		
blizina D:								
blizina L:								

razmak optičkih centara dalj.: bliz.: Verteksna udalj.:

Vizus bez korekcije

	visus cc	stenop. cc	bin. cc	Cover test
daljina D:				Б.Д.П.
blizina D:				Б.Д.П.

udaljenost testa dalj.: bl.:

Bliska tačka konvergencije

11 cm

Funkcija pupile	dijametar	direkcija	konsenzualno	na blizinu	RAPD
D:		✓		✓	
L:					

Motilitet

✓	✓	✓
✓	*	✓
✓	✓	✓

Vidno polje: уредан налаз ☐ konfrontacija

Stereopsija: Лейтрир 100"

Refrakcija i binokularni vid

Objektivna refrakcija — **Skijaskopija**

	Dsph	Dcyl	Axis	visus cc	stenopeični visus cc	verteks distanca	PD
D:	-0,5			1.25			dalj.: 58
L:	-0,5			1,25 -2			bliz.: 56

Autorefraktometrija

	Dsph	Dcyl	Axis	visus cc	stenopeični visus cc
D:	PLAN	-0.50	103		
L:	+0.37	-0.50	88		

Subjektivna refrakcija — **Daljina**

	Dsph	Dcyl	Axis	visus cc	stenopeični visus cc	verteks distanca	+1,00 test	binokularni balans
D:	-1.00			1.25			-1.0	
L:	-0.75			1.25			-0.75	

Mišićni balans
☐ Maddox cilindar ☐ Fiksacioni disparitet

eso Δ4

☐ Snellen ☐ LogMAR ☐ E test Drugi testovi:

Cover test: Б.Д.П.

Amplituda akomo. — **Blizina**

D: 12,5 D
L: 14.5 D
Bin: 19 D

D:
L:

opseg lasnog vida (cm) od ... do

Mišićni balans
☐ Maddox krilo ☐ Fiksacioni disparitet

Б.Д.П.

Add = -2,3D

intermedijalna adicija:

Cover test: Б.Д.П.

Stereopsija: 100"

30

Očno zdravlje

OD ☐ Biomikroskopija ☑ Oftalmoskopija OS

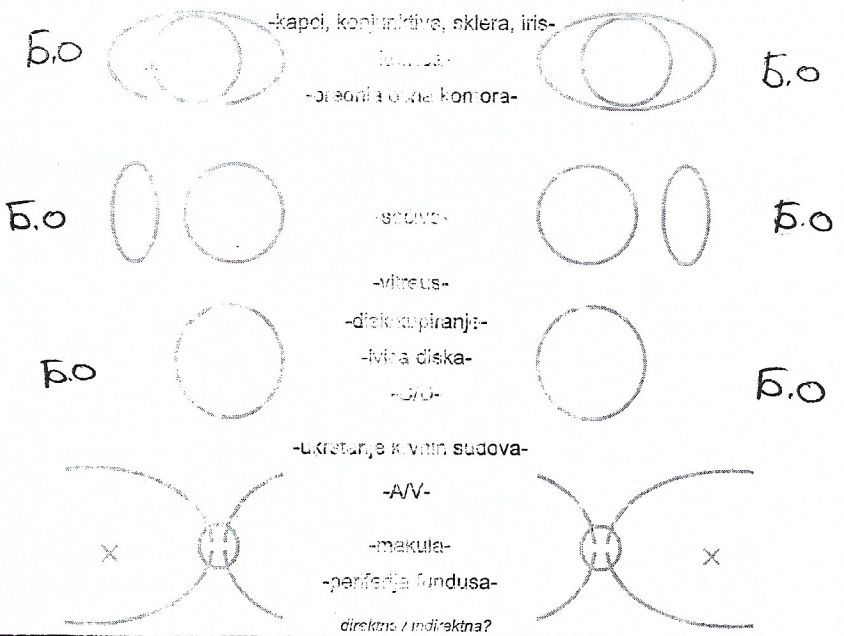

Б.О Б.О Б.О Б.О Б.О Б.О

Dodatni testovi

Prednji komorni ugao tehnika: **IOP** instrument: vreme merenja:

OD: OS: TOD: mmHg TOS: mmHg

Kolorni vid Б.О,

		pozitivne	negativne
Fuzione rezerve	horizontalna, daljina	12/6	10/4
	horizontalna, blizina		
		baza gore, desno oko	baza dole, desno oko
	vertikalna, daljina	8/2	8/3
	vertikalna, blizina		

AC/A ☐ gradijent ☐ heteroforija

0,5 Δ/D

Metod gradijenta	0,00	(+)2,00	(−)2,00
	0	−2	0

ostali dodatni testovi, npr.: keratometrija, kontrastna osetljivost...

Sumiranje

NAĐENI PROBLEMI	PLAN REŠAVANJA
	Нормо

Krajnji Rx

		Dsph	Dcyl	Axis	prizma	baza prizme	PD
daljina:	OD	-1,0					58
	OS	-0,75					
blizina:	OD						
	OS						

☐ bifokal ☐ fo... materijal: slojevi:

☐ multifokal ☐ boja

savet pacijentu:

kontrola za: 6 месеци

potpis supervizora: potpis studenta i broj indeksa:

JMBG broj zdr. knjižice LBO osnov osigur.

OPTOMETRIJSKI KARTON

PRIRODNO MATEMATIČKI FAKULTET · NOVI SAD · 1969

Generalije

identif. br. | datum pregleda | ime | prezime | adresa: Подгорица

pregled br. | datum rođenja | god. starosti: 20 | pol: M | poštanski broj | država: Црна Гора | telefon | mobilni

zvanje: СТУДЕНТ radi kao: ОПТИЧАР hobi: / ☐ kontrolni pregled ☐ priloženi na uvid raniji nalazi

Anamneza

☒ daljina, slabije	☐ glavobolja	☐ haloi	☐ ambliopija	☐ AMD	☐ kont. soč.
☐ blizina, slabije	☐ očni napor	☒ slabije vidi noću	☐ strabizam	☐ katarakta	☐ vozač 3 s/Dn
☐ dupla slika	☐ bol u oku	☐ vidi "mušice"	☐ visoka ametropija	☐ hipertenzija	čitanje 1 s/Dn
☐ izobličena slika	☐ fotofobija	☐ svetlosne munje	☐ glaukom	☐ dijabetes	kompjuter 6 s/Dn
☐ naglo slabi vid	☐ suzenje	☐ oko je suvo i svrbi	☐ suvo oko	☐ defekt kolornog v.	sport: Кросс бег

SIMPTOMI: /

Istorija očnih bolesti (IOB): /

Porodična IOB:

Istorija opšteg zdrav. stanja: /

Porodična istorija OZS: /

Preliminarni testovi

Eksterna inspekcija /

Fokometrija

	Dsph	Dcyl	Axis	prizma	baza prizme	visus cc	stenop. cc	Cover test
daljina D:	-0,75							
daljina L:	-1,0							
blizina D:								
blizina L:								

Vizus bez korekcije

	visus sc	stenop. sc	bin. sc	Cover test
D:	0,2	1,0		Б.Д.П
L:	0,3	0,6		
				Б.Д.П

razmak optičkih centara dalj.: bliz.: Verteksna udalj.: udaljenost testa dalj.: bl.:

Bliska tačka konvergencije: 6,5 cm

Motilitet

✓	✓	✓
✓	*	✓
✓	✓	✓

Funkcija pupile

	dijametar	direktno	konsenzualno	na blizinu	RAPD
D:		✓		✓	
L:					

Vidno polje: уредан налаз ☐ konfrontacija

Stereopsija: 20" нетачан

Refrakcija i binokularni vid

Objektivna refrakcija Skijaskopija

	Dsph	Dcyl	Axis	visus cc	stenopeični visus cc	verteks distanca
D:	-1,25	—	—	1,25		
L:	-1,25	—	—	1,0		

PD: dalj.: 66 bliz.: 64

Autorefraktometrija

	Dsph	Dcyl	Axis	visus cc	stenopeični visus cc
D:	-1,50			1,0	
L:	-1,37	-0,37	129	1,0	

Subjektivna refrakcija Daljina

	Dsph	Dcyl	Axis	visus cc	stenopeični visus cc	verteks distanca	+1,00 test	binokularni balans
D:	-1,25	—	—	1,1			0,4	—
L:	-1,25	—	—	1,1			0,4	-0,50

Mišićni balans ☐ Maddox cilindar ☐ Fiksacioni disparitet

Б.П.

☐ Snellen ☐ LogMAR ☐ E test Drugi testovi:

Cover test: Б.Д.П.

Amplituda akomo. Blizina

D: 12,5D
L: 11D
Bin: 14,28D

	visus cc	opseg jasnog vida (cm) od – radna ud. – do
D:		
L:		

Add = +1,64D intermedijalna adicija:

Mišićni balans ☑ Maddox krilo ☐ Fiksacioni disparitet

Б.П.

Cover test: Б.Д.П. Stereopsija: 20"

Očno zdravlje

OD ☐ Biomikroskopija / Oftalmoskopija ☑ OS

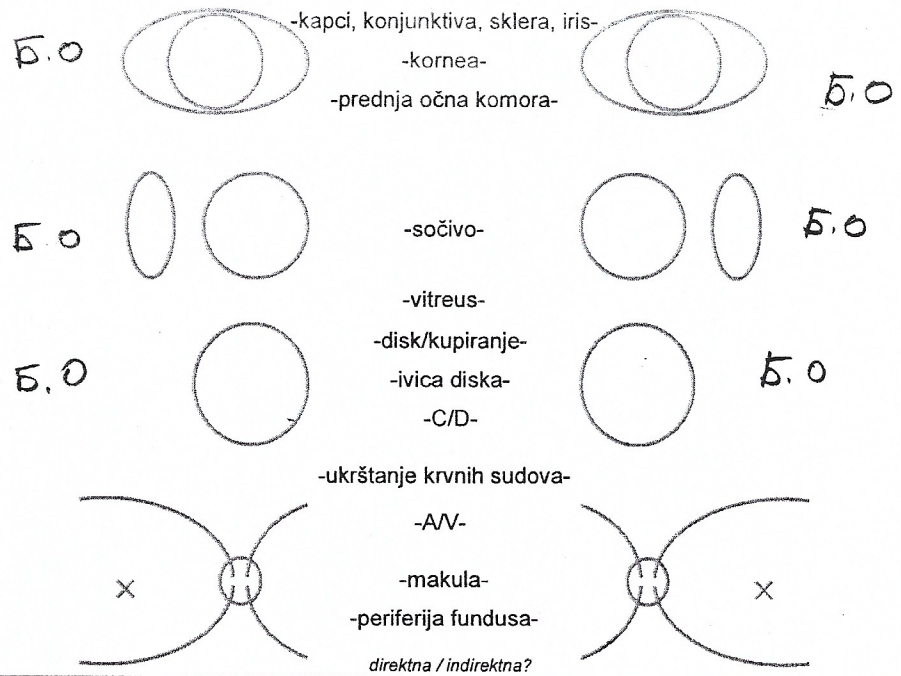

Dodatni testovi

Prednji komorni ugao tehnika:

OD: / OS:

IOP instrument: vreme merenja:

TOD: / mmHg

TOS: / mmHg

Kolorni vid Б.О.

Fuzione rezerve	pozitivne	negativne
horizontalna, daljina	12-16-8	8-12-6
horizontalna, blizina	-10-25	-20-12
	baza gore, desno oko	baza dole, desno oko
vertikalna, daljina	-4-2	-5-2
vertikalna, blizina	-8-4	-8-4

AC/A ☐ gradijent ☐ heteroforija

3,5Δ/D

+2.0 -2

Metod gradijenta	0,00	(+)2,00	(−)2,00
	3	−1	13

ostali dodatni testovi, npr.: keratometrija, kontrastna osetljivost...

Sumiranje

NAĐENI PROBLEMI	PLAN REŠAVANJA
	Наочари

Krajnji Rx

		Dsph	Dcyl	Axis	prizma	baza prizme	PD
daljina:	OD	-1.25					66
	OS	-1.25					
blizina:	OD						/
	OS		/				

savet pacijentu:

kontrola za: _____

☐ bifokal ☐ foto _____ materijal: slojevi:

☐ multifokal ☐ boja _____ _____ _____

potpis supervizora:

potpis studenta i broj indeksa: Вукашин Васојла 658/16

JMBG | broj zdr. knjižice | LBO | osnov osigur.

33

OPTOMETRIJSKI KARTON

Generalije

identif. br. | datum pregleda | ime | prezime | adresa: ВРБАС

pregled br. | datum rođenja | god. starosti: 20 | pol | poštanski broj | država | telefon | mobilni

zvanje: СТУДЕНТ | radi kao: / | hobi: /

☐ kontrolni pregled
☐ priloženi na uvid raniji nalazi

Anamneza

☒ daljina, slabije
☐ blizina, slabije
☐ dupla slika
☐ izobličena slika
☐ naglo slabi vid
☐ glavobolja
☐ očni napor
☐ bol u oku
☐ fotofobija
☐ suzenje
☐ haloi
☐ slabije vidi noću
☐ vidi "mušice"
☐ svetlosne munje
☐ oko je suvo i svrbi
☐ ambliopija
☐ strabizam
☐ visoka ametropija
☐ glaukom
☐ suvo oko
☐ AMD
☐ katarakta
☐ hipertenzija
☐ dijabetes
☐ defekt kolornog v.
☐ kont. soč.
☐ vozač 1 s/Dn
čitanje 2 s/Dn
kompjuter 6 s/Dn
sport: /

SIMPTOMI:

Istorija očnih bolesti (IOB): /
Porodična IOB: /
Istorija opšteg zdrav. stanja: /
Porodična istorija OZS: /

Preliminarni testovi

Eksterna inspekcija /

Fokometrija

	Dsph	Dcyl	Axis	prizma	baza prizme	visus cc	stenop. cc	Cover test
daljina D:	-0.75					1.0	1,1	
daljina L:	-0.75					1.0	1,1	
blizina D:								
blizina L:								

razmak optičkih centara dalj.: bliz.: Verteksna udalj.:

Vizus bez korekcije

	visus sc	stenop. sc	bin. sc	Cover test
	0,63	0.9		БДП
	1.0⁻	1.0⁻		
				БДП.

udaljenost testa dalj.: bl.:

Bliska tačka konvergencije 7,5 cm

Motilitet

✓	✓	✓
✓	*	✓
✓	✓	✓

Funkcija pupile

	dijametar	direktno	konsenzualno	na blizinu	RAPD
D:					
L:					

Vidno polje Обострано видно поље уредно ☐ konfrontacija

Stereopsija Лептир 63"

Refrakcija i binokularni vid

Objektivna refrakcija **Skijaskopija**

	Dsph	Dcyl	Axis	visus cc	stenopelčni visus cc	verteks distanca
D:	-1.0			1.25		
L:	-0.75			1.0		

PD

dalj.:	59
bliz.:	57

Autorefraktometrija

	Dsph	Dcyl	Axis	visus cc	stenopelčni visus cc
D:	-0.75	-0.50	149		
L:	-1.00				

Subjektivna refrakcija **Daljina**

	Dsph	Dcyl	Axis	visus cc	stenopelčni visus cc	verteks distanca	+1,00 test	binokularni balans	
D:	-1.0			1.25			-1.0	-0,75	1.25
L:	-1.0			1.25			-1.0	-0.75	1.25

1.25

Mišićni balans
☐ Maddox cilindar ☐ Fiksacioni disparitet
exo 2Δ

☐ Snellen ☐ LogMAR ☐ E test Drugi testovi: 1.25

Cover test:

Amplituda akomo.

D: 10,5 D
L: 10 D
Bin: 14,28 D

Blizina

	visus cc	opseg jasnog vida (cm) od – radna ud. – do
D:		
L:		

Mišićni balans
☑ Maddox krilo ☐ Fiksacioni disparitet
Δ 1 ЕЗО

intermedijalna adicija:

Cover test: БДП

Stereopsija: 63"

Očno zdravlje

OD

☐ Biomikroskopija / Oftalmoskopija ☑

OS

-kapci, konjunktiva, sklera, iris-
-kornea-
-prednja očna komora-

5.0 5.0

-sočivo-

5.0 5.0

-vitreus-
-disk/kupiranje-
-ivica diska-
-C/D-

5.0 5.0

-ukrštanje krvnih sudova-
-A/V-
-makula-
-periferija fundusa-
direktna / indirektna?

Dodatni testovi

Prednji komorni ugao tehnika:

OD: OS:

IOP instrument: vreme merenja:

TOD: mmHg
TOS: mmHg

Kolorni vid 5.0

Fuzione rezerve

	pozitivne	negativne
horizontalna, daljina	16/20/8	16/22/4
horizontalna, blizina		
	baza gore, desno oko	baza dole, desno oko
vertikalna, daljina	4/2	4/2
vertikalna, blizina		

AC/A ☑ gradijent ☐ heteroforija

1,75 Δ/D

	0,00	(+)2,00	(–)2,00
Metod gradijenta	0	-4	3

ostali dodatni testovi, npr.: keratometrija, kontrastna osetljivost...

Sumiranje

NAĐENI PROBLEMI	PLAN REŠAVANJA
myopia	naočare

Krajnji Rx

		Dsph	Dcyl	Axis	prizma	baza prizme	PD
daljina:	OD	-1.0					
	OS	-1.0					59
blizina:	OD						
	OS						

savet pacijentu:

☐ bifokal ☐ foto materijal slojevi
☐ multifokal ☐ boja

Kontrola za: 6 месеци

potpis supervizora:

potpis studenta i broj indeksa: Вукашин Сасарак 658/16

JMBG | broj zdr. knjižice | LBO | osnov osigur.

OPTOMETRIJSKI KARTON

35

Generalije

identif. br. | datum pregleda | ime | prezime | adresa: Врчац

pregled br. | datum rođenja | god. starosti: 22 | pol: Ж | poštanski broj | država | telefon | mobilni

zvanje: СТУДЕНТ | radi kao: / | hobi: /

☐ kontrolni pregled
☐ priloženi na uvid raniji nalazi

Anamneza

☑ daljina, slabije	☑ glavobolja	☐ haloi	☐ ambliopija	☐ AMD	☐ kont. soč. /
☐ blizina, slabije	☐ očni napor	☐ slabije vidi noću	☐ strabizam	☐ katarakta	☐ vozač / s/Dn
☐ dupla slika	☐ bol u oku	☐ vidi "mušice"	☐ visoka ametropija	☐ hipertenzija	čitanje 3 s/Dn
☐ izobličena slika	☐ fotofobija	☐ svetlosne munje	☐ glaukom	☐ dijabetes	kompjuter 4 s/Dn
☐ naglo slabi vid	☐ suzenje	☐ oko je suvo i svrbi	☐ suvo oko	☐ defekt kolornog v.	sport: /

SIMPTOMI:

Istorija očnih bolesti (IOB):
Porodična IOB:
Istorija opšteg zdrav. stanja:
Porodična istorija OZS:

Preliminarni testovi

Eksterna inspekcija

Fokometrija

	Dsph	Dcyl	Axis	prizma	baza prizme	visus cc	stenop. cc	Cover test
daljina D:			/					
daljina L:								
blizina D:			/					
blizina L:								

razmak optičkih centara dalj.: bliz.: Verteksna udalj.:

Vizus bez korekcije

	visus sc	stenop. sc	bin. sc	Cover test
D:	0.9			Б.ДМ
L:	0.9			
D:				Б.ДМ
L:				

udaljenost testa dalj.: bl.:

Bliska tačka konvergencije 8,5 cm

Motilitet

✓	✓	✓
✓	*	✓
✓	✓	✓

Funkcija pupile

	dijametar	direktno	konsenzualno	na blizinu	RAPD
D:		✓		✓	
L:					

Vidno polje Уредан налаз ☐ konfrontacija

Stereopsija петлир 20"

Refrakcija i binokularni vid

Objektivna refrakcija — Skijaskopija

	Dsph	Dcyl	Axis	visus cc	stenopeični visus cc	verteks distanca
D:		+0.5	1.0			
L:		+0.5	1.0			

PD

dalj.:	61
bliz.:	59

Autorefraktometrija

	Dsph	Dcyl	Axis	visus cc	stenopeični visus cc
D:	+0.5	+0.5	140		
L:	+0.50	+0.50	70		

Subjektivna refrakcija — Daljina

	Dsph	Dcyl	Axis	visus cc	stenopeični visus cc	verteks distanca	+1.00 test	binokularni balans
D:		+0.25	140	1.0				
L:		+0.25	70	1.0				

Mišićni balans
☐ Maddox cilindar ☐ Fiksacioni disparitet

☐ Snellen ☐ LogMAR ☐ E test Drugi testovi:

Cover test:

Amplituda akomo. — Blizina

D: 11,5 D
L: 11,5 D
Bin: 11 D

		visus cc
D:	/	
L:		

opseg jasnog vida (cm) od – radna ud. – do

Mišićni balans
☐ Maddox krilo ☐ Fiksacioni disparitet

intermedijalna adicija:

Cover test: Б.ДМ

Stereopsija: 20"

36

Očno zdravlje

OD ☐ **Biomikroskopija / Oftalmoskopija** ☐ OS

5.0 -kapci, konjunktiva, sklera, iris- 5.0
-kornea-
-prednja očna komora-

5.0 -sočivo- 5.0

-vitreus-
5.0 -disk/kupiranje- 5.0
-ivica diska-
-C/D-

-ukrštanje krvnih sudova-
-A/V-
5.0 -makula- 5.0
-periferija fundusa-
direktna / indirektna?

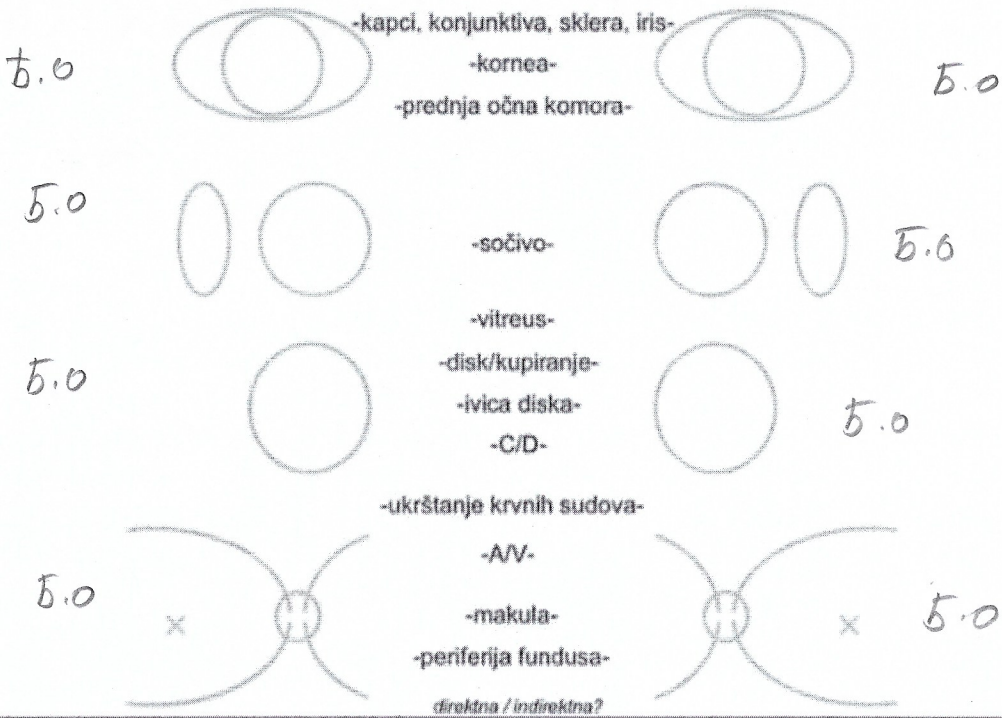

Dodatni testovi

Prednji komorni ugao tehnika:
OD: / OS:

IOP instrument: vreme merenja:
TOD: mmHg
TOS: / mmHg

Kolorni vid 5.0

Fuzione rezerve

	pozitivne	negativne
horizontalna, daljina		
horizontalna, blizina		
	baza gore, desno oko	baza dole, desno oko
vertikalna, daljina		
vertikalna, blizina		

AC/A ☐ gradijent ☐ heteroforija

	0,00	( )1,00	( )2,00
Metod gradijenta			

ostali dodatni testovi, npr.: keratometrija, kontrastna osetljivost...

Sumiranje

NAĐENI PROBLEMI	PLAN REŠAVANJA
HYPERMETROPIA	Наочаре

Krajnji Rx

		Dsph	Dcyl	Axis	prizma	baza prizme	PD
daljina:	OD		+0.25	140			61
	OS		+0.25	70			
blizina:	OD						59
	OS						

savet pacijentu:

kontrola za: 6 месеци

☐ bifokal ☐ foto _____ materijal: slojevi:
☐ multifokal ☐ boja _____

potpis supervizora: potpis studenta i broj indeksa: Вуцановић Тасарић 658/6

JMBG | broj zdr. knjižice | LBO | osnov osigur.

37

OPTOMETRIJSKI KARTON

PRIRODNO-MATEMATIČKI FAKULTET 1969 NOVI SAD

Generalije

identif. br.	datum pregleda	ime	prezime	adresa
				Врачар

pregled br.	datum rođenja	god. starosti	pol	poštanski broj	država	telefon	mobilni
		25	Ж				

zvanje: — radi kao: — hobi: —

☑ kontrolni pregled

☐ priloženi na uvid raniji nalazi

Anamneza

☑ daljina, slabije	☐ glavobolja	☐ haloi	☐ ambliopija	☐ AMD	☐ kont. soč. —
☐ blizina, slabije	☐ očni napor	☐ slabije vidi noću	☐ strabizam	☐ katarakta	☐ vozač 1 s/Dn
☐ dupla slika	☐ bol u oku	☐ vidi "mušice"	☐ visoka ametropija	☐ hipertenzija	čitanje 1 s/Dn
☐ izobličena slika	☐ fotofobija	☐ svetlosne munje	☐ glaukom	☐ dijabetes	kompjuter 3 s/Dn
☐ naglo slabi vid	☐ suzenje	☐ oko je suvo i svrbi	☐ suvo oko	☐ defekt kolornog v.	sport: —

SIMPTOMI:

Istorija očnih bolesti (IOB):

Porodična IOB:

Istorija opšteg zdrav. stanja:

Porodična istorija OZS:

Preliminarni testovi

Eksterna inspekcija —

Fokometrija

		Dsph	Dcyl	Axis	prizme	baza prizme	visus cc	stenop. cc	Cover test
daljina	D:	-1,5					0.9		
daljina	L:	-2,0					0.9		
blizina	D:	—							
blizina	L:								

razmak optičkih centara dalj.: bliz.: Verteksna udalj.:

Vizus bez korekcije

	visus sc	stenop. sc	bin. sc	Cover test
daljina				Б.Д.П.
blizina				Б.Д.П

udaljenost testa dalj.: bl.:

Bliska tačka konvergencije

7,5 cm

Funkcija pupile

	dijametar	direktno	konsenzualno	na blizinu	RAPD
D:		✓		✓	
L:					

Motilitet

✓	✓	✓
✓	*	✓
✓	✓	✓

Vidno polje Уредан налаз ☐ konfrontacija

Stereopsija Лептир 20"

Refrakcija i binokularni vid

Objektivna refrakcija Skijaskopija

	Dsph	Dcyl	Axis	visus cc	stereopsični visus cc	verteks distanca
D:	-2.0			0.9		
L:	-2.0			0.9		

PD

dalj.	62
bliz.	60

Autorefraktometrija

	Dsph	Dcyl	Axis	visus cc	stereopsični visus cc
D:	-2.0	-0.25	180		
L:	-2.50	-0.50	2		

Subjektivna refrakcija Daljina

	Dsph	Dcyl	Axis	visus cc	stereopsični visus cc	verteks distanca	+1.00 test	binokularni balans
D:	-1.75			1.0				
L:	-2.25			1.0				

☐ Snellen ☐ LogMAR ☐ E test Drugi testovi:

Mišićni balans

☐ Maddox cilindar ☐ Fiksacioni disparitet

— —

Cover test: Б.Д.П

Amplituda akomo.

D: 12 D

L: 11,5 D

Bin: 11 D

Blizina

	visus cc	opseg jasnog vida (cm) od – radna ud. – do
D:		—
L:		

intermedijalna adicija:

Mišićni balans

☐ Maddox krilo ☐ Fiksacioni disparitet

— —

Cover test: БДП

Stereopsija: 20"

Očno zdravlje

OD ☐ **Biomikroskopija / Oftalmoskopija** ☐ OS

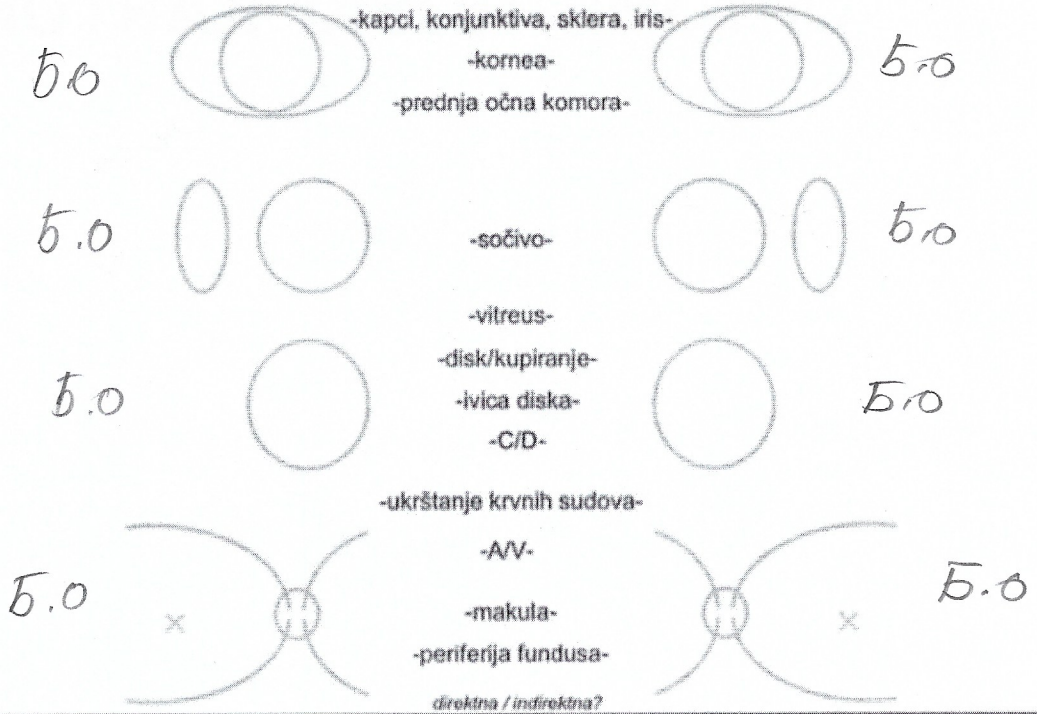

Dodatni testovi

Prednji komorni ugao tehnika:

OD: / OS:

IOP instrument: vreme merenja:

TOD: / mmHg

TOS: / mmHg

Kolorni vid 5.0

Fuzione rezerve

	pozitivne	negativne
horizontalna, daljina		
horizontalna, blizina		
	baza gore, desno oko	baza dole, desno oko
vertikalna, daljina		
vertikalna, blizina		

AC/A ☐ gradijent ☐ heteroforija

Metod gradijenta	0,00	( )1,00	( )2,00

ostali dodatni testovi, npr.: keratometrija, kontrastna osetljivost...

Sumiranje

NAĐENI PROBLEMI	PLAN REŠAVANJA
Миопија	Наочаре

Krajnji Rx

		Dsph	Dcyl	Axis	prizma	baza prizme	PD
daljina:	OD	-1.75					62
	OS	-2.25					
blizina:	OD						
	OS						

savet pacijentu:

kontrola za: 6 месеци

☐ bifokal ☐ foto _____ materijal: slojevi:

☐ multifokal ☐ boja _____

potpis supervizora:

potpis studenta i broj indeksa: Вукашин Васић 658/12

JMBG broj zdr. knjižice LBO osnov osigur.

OPTOMETRIJSKI KARTON

39

Generalije

identif. br. | datum pregleda | ime | prezime | adresa: Врчац

pregled br. | datum rođenja | god. starosti: 28 | pol: M | poštanski broj | država | telefon | mobilni

zvanje: / radi kao: / hobi: /

☐ kontrolni pregled
☐ priloženi na uvid raniji nalazi

Anamneza

☑ daljina, slabije	☑ glavobolja	☐ haloi	☐ ambliopija	☐ AMD	☐ kont. soč. /
☐ blizina, slabije	☐ očni napor	☐ slabije vidi noću	☐ strabizam	☐ katarakta	☐ vozač 2 s/Dn
☐ dupla slika	☐ bol u oku	☐ vidi "mušice"	☐ visoka ametropija	☐ hipertenzija	čitanje 2 s/Dn
☐ izobličena slika	☐ fotofobija	☐ svetlosne munje	☐ glaukom	☐ dijabetes	kompjuter 3 s/Dn
☐ naglo slabi vid	☐ suzenje	☐ oko je suvo i svrbi	☐ suvo oko	☐ defekt kolornog v.	sport: /

SIMPTOMI:

Istorija očnih bolesti (IOB):
Porodična IOB:
Istorija opšteg zdrav. stanja:
Porodična istorija OZS:

/

Preliminarni testovi

Eksterna inspekcija /

Fokometrija

	Dsph	Dcyl	Axis	prizma	baza prizme	visus cc	stenop. cc	Cover test
daljina D:			/					
daljina L:		/						
blizina D:			/					
blizina L:		/						

razmak optičkih centara dalj.: bliz.: Verteksna udalj.:

Vizus bez korekcije

	visus sc	stenop. sc	bin. sc	Cover test
D:	0.9			Б.Д.М.
L:	0.9			
D:				Б.Д.М
L:				

udaljenost testa dalj.: bl.:

Bliska tačka konvergencije 8,5

Motilitet

✓	✓	✓
✓	*	✓
✓	✓	✓

Funkcija pupile

	dijametar	direktno	konsenzualno	na blizinu	RAPD
D:		✓		✓	
L:					

Vidno polje Уредан налаз ☐ konfrontacija

Stereopsija петлу 20"

Refrakcija i binokularni vid

Objektivna refrakcija Skijaskopija

	Dsph	Dcyl	Axis	visus cc	stenopetični visus cc	verteks distanca
D:	+0.5			1.0		
L:		+0.5	90	1.0		

PD

dalj.:	65
bliz.:	63

Autorefraktometrija

	Dsph	Dcyl	Axis	visus cc	stenopetični visus cc
D:	+0.5	+0.25	171		
L:	+0.5	+1.0	90		

Subjektivna refrakcija Daljina

	Dsph	Dcyl	Axis	visus cc	stenopetični visus cc	verteks distanca	+1.00 test	binokularni balans
D:	+0.25			1.0				
L:		+0.5	90	1.0				

Mišićni balans
☐ Maddox cilindar ☐ Fiksacioni disparitet

/ /

☐ Snellen ☐ LogMAR ☐ E test Drugi testovi:

Cover test:

Amplituda akomo. Blizina

D: 10 D
L: 11 D
Bin: 11 D

		visus cc
D:	/	
L:		

opseg jasnog vida (cm) od – radna ud. – do

Mišićni balans
☐ Maddox krilo ☐ Fiksacioni disparitet

/ /

intermedijalna adicija:

Cover test: БДМ

Stereopsija: 20"

Očno zdravlje

OD ☐ **Biomikroskopija / Oftalmoskopija** ☐ OS

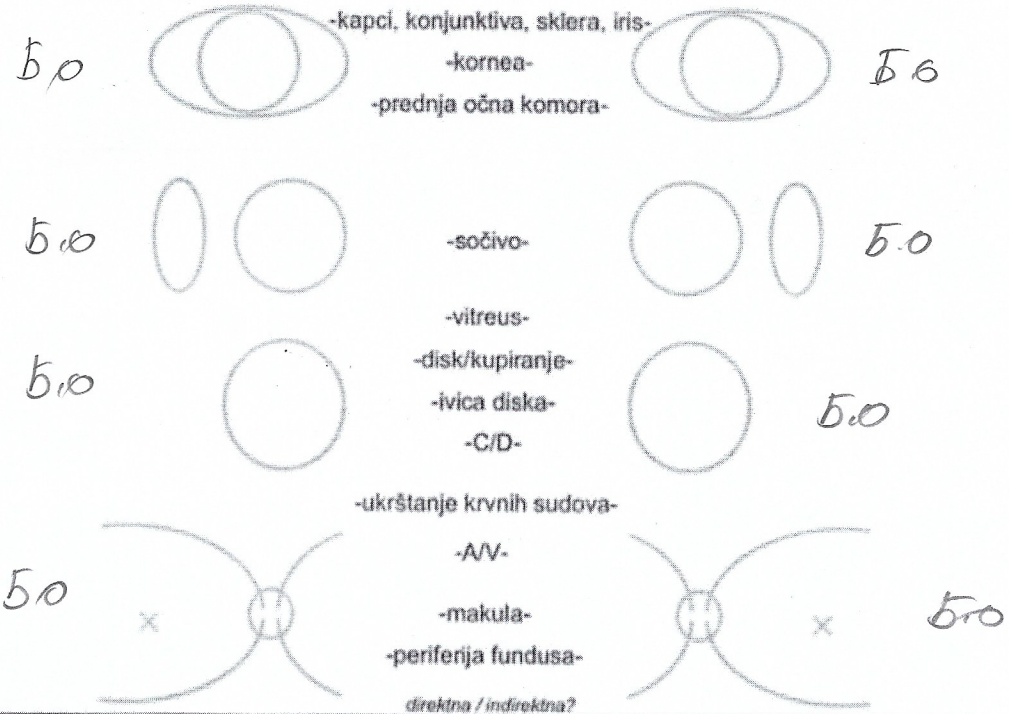

Dodatni testovi

Prednji komorni ugao tehnika:

OD: / OS:

IOP instrument: vreme merenja:

TOD: / mmHg

TOS: mmHg

Kolorni vid 5.0

Fuzione rezerve

	pozitivne	negativne
horizontalna, daljina		
horizontalna, blizina		
	baza gore, desno oko	baza dole, desno oko
vertikalna, daljina		
vertikalna, blizina		

☐ gradijent ☐ heteroforija

AC/A

Metod gradijenta

0,00	( )1,00	( )2,00

ostali dodatni testovi, npr.: keratometrija, kontrastna osetljivost...

Sumiranje

NAĐENI PROBLEMI	PLAN REŠAVANJA
HYPERMETROPIA	НАОчари

Krajnji Rx

		Dsph	Dcyl	Axis	prizma	baza prizme	PD
daljina:	OD	+0.25					65
	OS		+0.5	90			
blizina:	OD						
	OS						

savet pacijentu:

kontrola za: 6 месеци

☐ bifokal ☐ foto _____ materijal: slojevi:

☐ multifokal ☐ boja _____

potpis supervizora:

potpis studenta i broj indeksa:

JMBG | | | | | | | | | | | | | broj zdr. knjižice | | | | | | | | | | | | | LBO | | | | | | | | | | | | | osnov osigur.

41

OPTOMETRIJSKI KARTON

Generalije

identif. br. | datum pregleda | ime | prezime | adresa: Вршац

pregled br. | datum rođenja | god. starosti: 30 | pol: M | poštanski broj | država | telefon | mobilni

zvanje: — | radi kao: — | hobi: —

☐ kontrolni pregled
☐ priloženi na uvid raniji nalazi

Anamneza

☐ daljina, slabije	☐ glavobolja	☐ haloi	☐ ambliopija	☐ AMD	☐ kont. soč. —
☐ blizina, slabije	☐ očni napor	☐ slabije vidi noću	☐ strabizam	☐ katarakta	☐ vozač — s/Dn
☐ dupla slika	☐ bol u oku	☐ vidi "mušice"	☐ visoka ametropija	☐ hipertenzija	čitanje 2 s/Dn
☐ izobličena slika	☐ fotofobija	☐ svetlosne munje	☐ glaukom	☐ dijabetes	kompjuter 2 s/Dn
☐ naglo slabi vid	☐ suzenje	☐ oko je suvo i svrbi	☐ suvo oko	☐ defekt kolornog v.	sport: —

SIMPTOMI:

Istorija očnih bolesti (IOB):
Porodična IOB:
Istorija opšteg zdrav. stanja:
Porodična istorija OZS:

Preliminarni testovi

Eksterna inspekcija —

Fokometrija

	Dsph	Dcyl	Axis	prizma	baza prizme	visus cc	stenop. cc	Cover test
daljina D:	-1.0					0.9		БДП
daljina L:	-1.0					0.9		
blizina D:								
blizina L:								

razmak optičkih centara dalj.: bliz.: Verteksna udalj.:

Vizus bez korekcije

	visus sc	stenop. sc	bin. sc	Cover test
				БДП
				БДП

udaljenost testa dalj.: bl.:

Bliska tačka konvergencije 8 cm

Funkcija pupile

	dijametar	direktno	konsenzualno	na blizinu	RAPD
D:		✓		✓	
L:					

Motilitet

✓	✓	✓
✓	*	✓
✓	✓	✓

Vidno polje Уредан налаз ☐ konfrontacija

Stereopsija петлиту 63"

Refrakcija i binokularni vid

Objektivna refrakcija Skijaskopija

	Dsph	Dcyl	Axis	visus cc	stenopsični visus cc	verteks distanca
D:	-1.50			1.0		
L:	-1.50			1.0		

PD

dalj.:	64
bliz.:	62

Autorefraktometrija

	Dsph	Dcyl	Axis	visus cc	stenopsični visus cc
D:	-1.50	-0.25	135		
L:	-1.50	-0.25	10		

Subjektivna refrakcija Daljina

	Dsph	Dcyl	Axis	visus cc	stenopsični visus cc	verteks distanca	+1.00 test	binokularni balans
D:	-1.25			1.25				
L:	-1.25			1.25				

Mišićni balans
☐ Maddox cilindar ☐ Fiksacioni disparitet

☐ Snellen ☐ LogMAR ☐ E test Drugi testovi:

Cover test:

Amplituda akomo. Blizina

D: 10 D
L: 11,5 D
Bin: 9,5 D

		visus cc
D:		
L:		

opseg jasnog vida (cm) od – radna udl. – do

intermedijalna adicija:

Mišićni balans
☐ Maddox krilo ☐ Fiksacioni disparitet

Cover test: БДП

Stereopsija: 63"

42

Očno zdravlje

OD ☐ **Biomikroskopija / Oftalmoskopija** ☐ OS

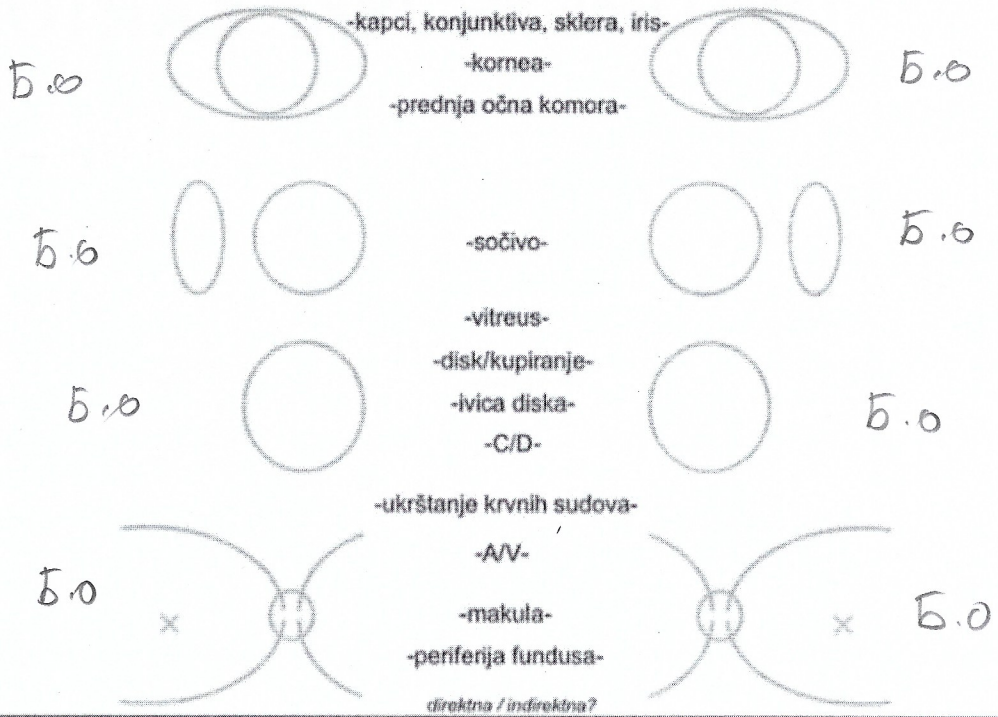

Dodatni testovi

Prednji komorni ugao tehnika:

OD: / OS:

IOP instrument: vreme merenja:

TOD: / mmHg

TOS: / mmHg

Kolorni vid Б.о

Fuzione rezerve

	pozitivne	negativne
horizontalna, daljina		
horizontalna, blizina		
	baza gore, desno oko	baza dole, desno oko
vertikalna, daljina		
vertikalna, blizina		

☐ gradijent ☐ heteroforija

AC/A

Metod gradijenta

0,00	( )1,00	( )2,00

ostali dodatni testovi, npr.: kvalitet vida, kontrastna osetljivost...

Sumiranje

NAĐENI PROBLEMI	PLAN REŠAVANJA
Миопија	Наочаре

Krajnji Rx

		Dsph	Dcyl	Axis	prizma	baza prizme	PD
daljina:	OD	-1.25					64
	OS	-1.25					
blizina:	OD						
	OS						

savet pacijentu:

kontrola za: 6 месеци

☐ bifokal ☐ foto _____ materijal: slojevi:

☐ multifokal ☐ boja _____

potpis supervizora:

potpis studenta i broj indeksa: Вукашин Васојевић 6-58/16

JMBG broj zdr. knjižice LBO osnov osigur.

OPTOMETRIJSKI KARTON

43

Generalije

identif. br. | datum pregleda | ime | prezime | adresa: Врша

pregled br. | datum rođenja | god. starosti: 28 | pol: M | poštanski broj | država | telefon | mobilni

zvanje: — radi kao: — hobi: —

☐ kontrolni pregled
☐ priloženi na uvid raniji nalazi

Anamneza

☑ daljina, slabije	☑ glavobolja	☐ haloi	☐ ambliopija	☐ AMD	☐ kont. soč. —
☐ blizina, slabije	☐ očni napor	☐ slabije vidi noću	☐ strabizam	☐ katarakta	☐ vozač — s/Dn
☐ dupla slika	☐ bol u oku	☐ vidi "mušice"	☐ visoka ametropija	☐ hipertenzija	čitanje 1 s/Dn
☐ izobličena slika	☐ fotofobija	☐ svetlosne munje	☐ glaukom	☐ dijabetes	kompjuter 1 s/Dn
☐ naglo slabi vid	☐ suzenje	☐ oko je suvo i svrbi	☐ suvo oko	☐ defekt kolornog v.	sport: —

SIMPTOMI:

Istorija očnih bolesti (IOB):
Porodična IOB:
Istorija opšteg zdrav. stanja:
Porodična istorija OZS:

Preliminarni testovi

Eksterna inspekcija —

Fokometrija

	Dsph	Dcyl	Axis	prizma	baza prizme	visus cc	stenop. cc	Cover test
daljina D:								
daljina L:		—						
blizina D:			—					
blizina L:								

razmak optičkih centara dalj.: bliz.: Verteksna udalj.:

Vizus bez korekcije

	visus sc	stenop. sc	bin. sc	Cover test
D:	0,9			Б.Д.П
L:	1.0			
D:				Б.Д.П
L:				

udaljenost testa dalj.: bl.:

Bliska tačka konvergencije 8 cm

Funkcija pupile

	dijametar	direktno	konsenzualno	na blizinu	RAPD
D:		✓		✓	
L:					

Motilitet

✓	✓	✓
✓	*	✓
✓	✓	✓

Vidno polje Уредан Наказ ☐ konfrontacija

Stereopsija петлер 20"

Refrakcija i binokularni vid

Objektivna refrakcija Skijaskopija

	Dsph	Dcyl	Axis	visus cc	stenopsični visus cc	verteks distanca
D:	+0.25			1.0		
L:		+0.5	100	0.9		

PD

dalj.:	66
bliz.:	64

Autorefraktometrija

	Dsph	Dcyl	Axis	visus cc	stenopsični visus cc
D:	+0.5	+0.25	95		
L:	+0.25	+0.75	105		

Subjektivna refrakcija Daljina

	Dsph	Dcyl	Axis	visus cc	stenopsični visus cc	verteks distanca	+1.00 test	binokularni balans
D:	+0.25			1.0				
L:		+0.5	105	1.0				

Mišićni balans
☐ Maddox cilindar ☐ Fiksacioni disparitet

☐ Snellen ☐ LogMAR ☐ E test Drugi testovi:

Cover test:

Amplituda akomo. Blizina

D: 10,5 D
L: 11 D
Bin: 9,5 D

		visus cc
D:	—	
L:		

opseg jasnog vida (cm) od – radna ud. – do

Mišićni balans
☐ Maddox krilo ☐ Fiksacioni disparitet

intermedijalna adicija:

Cover test: Б.Д.П

Stereopsija: 20"

Očno zdravlje

OD ☐ **Biomikroskopija / Oftalmoskopija** ☐ OS

5.0 -kapci, konjunktiva, sklera, iris- 5.0
-kornea-
-prednja očna komora-

5.0 -sočivo- 5.0

-vitreus-
5.6 -disk/kupiranje- 5.0
-ivica diska-
-C/D-

-ukrštanje krvnih sudova-
-A/V-
5.0 -makula- 5.0
-periferija fundusa-
direktna / indirektna?

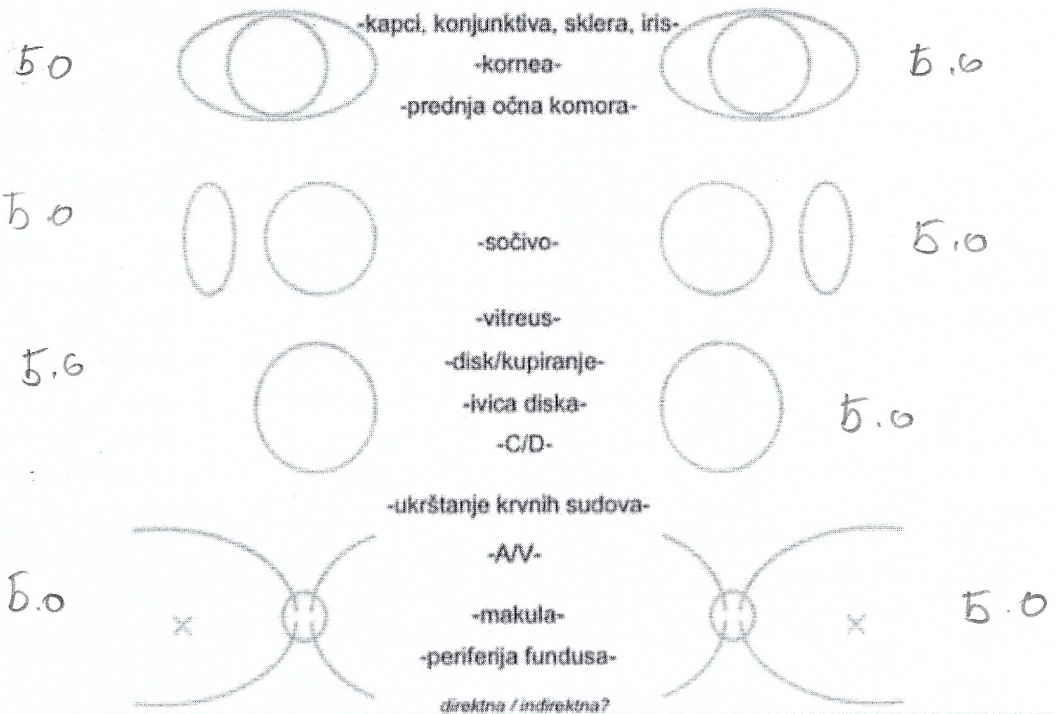

Dodatni testovi

Prednji komorni ugao tehnika:
OD: / OS:

IOP instrument: vreme merenja:
TOD: / mmHg
TOS: mmHg

Kolorni vid 5.0

Fuzione rezerve

	pozitivne	negativne
horizontalna, daljina		
horizontalna, blizina		
	baza gore, desno oko	baza dole, desno oko
vertikalna, daljina	/	
vertikalna, blizina		

AC/A ☐ gradijent ☐ heteroforija

	0,00	( )1,00	( )2,00
Metod gradijenta			

ostali dodatni testovi, npr.: kataforetrija, kontrastna osetljivost...

Sumiranje

NAĐENI PROBLEMI	PLAN REŠAVANJA
HYPERMETROPIJA	Hooranje

Krajnji Rx

		Dsph	Dcyl	Axis	prizma	baza prizme	PD
daljina:	OD	+0.25					66
	OS		+0.5	105			
blizina:	OD						
	OS						

savet pacijentu:

kontrola za: 6 месеци

☐ bifokal ☐ foto _____ materijal: slojevi:
☐ multifokal ☐ boja _____

potpis supervizora: potpis studenta i broj indeksa: Вулкан Тасере 658/6

JMBG | broj zdr. knjižice | LBO | osnov osigur

4.5

OPTOMETRIJSKI KARTON

Generalije

identif. br.	datum pregleda	ime	prezime	adresa
				Зрењ...

pregled br.	datum rođenja	god. starosti	pol	poštanski broj	država	telefon	mobilni
		28	M				

zvanje: / radi kao: / hobi: /

☐ kontrolni pregled
☐ priloženi na uvid raniji nalazi

Anamneza

☑ daljina, slabije	☐ glavobolja	☐ haloi	☐ ambliopija	☐ AMD	☐ kont. soč. /
☐ blizina, slabije	☐ očni napor	☐ slabije vidi noću	☐ strabizam	☐ katarakta	☐ vozač 1 s/Dn
☐ dupla slika	☐ bol u oku	☐ vidi "mušice"	☐ visoka ametropija	☐ hipertenzija	čitanje 2 s/Dn
☐ izobličena slika	☐ fotofobija	☐ svetlosne munje	☐ glaukom	☐ dijabetes	kompjuter 2 s/Dn
☐ naglo slabi vid	☐ suzenje	☐ oko je suvo i svrbi	☐ suvo oko	☐ defekt kolornog v.	sport: /

SIMPTOMI:

Istorija očnih bolesti (IOB): /
Porodična IOB:
Istorija opšteg zdrav. stanja:
Porodična istorija OZS:

Preliminarni testovi

Eksterna inspekcija /

Fokometrija

		Dsph	Dcyl	Axis	prizma	baza prizme	visus cc	stereop. cc	Cover test
daljina	D:	/							
	L:								
blizina	D:	/							
	L:								

razmak optičkih centara dalj.: bliz.: Verteksna udalj.:

Vizus bez korekcije

	visus sc	stereop. sc	bin. sc	Cover test
daljina D:	0.5			БДМ
daljina L:	0.6			
blizina D:				БДМ
blizina L:				

udaljenost testa dalj.: bl.:

Bliska tačka konvergencije 9 cm

Funkcija pupile

	dijametar	direktno	konsenzualno	na blizinu	RAPD
D:		✓		✓	
L:					

Motilitet

✓	✓	✓
✓	*	✓
✓	✓	✓

Vidno polje уредан налаз ☐ konfrontacija

Stereopsija летилица 63"

Refrakcija i binokularni vid

Objektivna refrakcija Skijaskopija

	Dsph	Dcyl	Axis	visus cc	stereopsični visus cc	verteks distanca
D:	-0.5	-0.25	60	1.0		
L:	-0.75	-0.25	115	1.0		

PD

dalj.:	62
bliz.:	60

Autorefraktometrija

	Dsph	Dcyl	Axis	visus cc	stereopsični visus cc
D:	-0.5	-0.5	60		
L:	-1.0	-0.25	115		

Subjektivna refrakcija Daljina

	Dsph	Dcyl	Axis	visus cc	stereopsični visus cc	verteks distanca	+1.00 test	binokularni balans
D:	-0.5	-0.25	60	1.0				
L:	-0.75	-0.25	115	1.0				

Mišićni balans
☐ Maddox cilindar ☐ Fiksacioni disparitet
/ /

☐ Snellen ☐ LogMAR ☐ E test Drugi testovi:

Cover test: БДМ.

Amplituda akomo.
D: 11,5 D
L: 10 D
Bin: 10,3 D

Blizina

		visus cc	opseg jasnog vida (cm) od – radna ud. – do
D:	/		
L:			

intermedijalna adicija:

Mišićni balans
☐ Maddox krilo ☐ Fiksacioni disparitet
/ /

Cover test: БДМ

Stereopsija: 63"

46

Očno zdravlje

OD ☐ **Biomikroskopija / Oftalmoskopija** ☐ OS

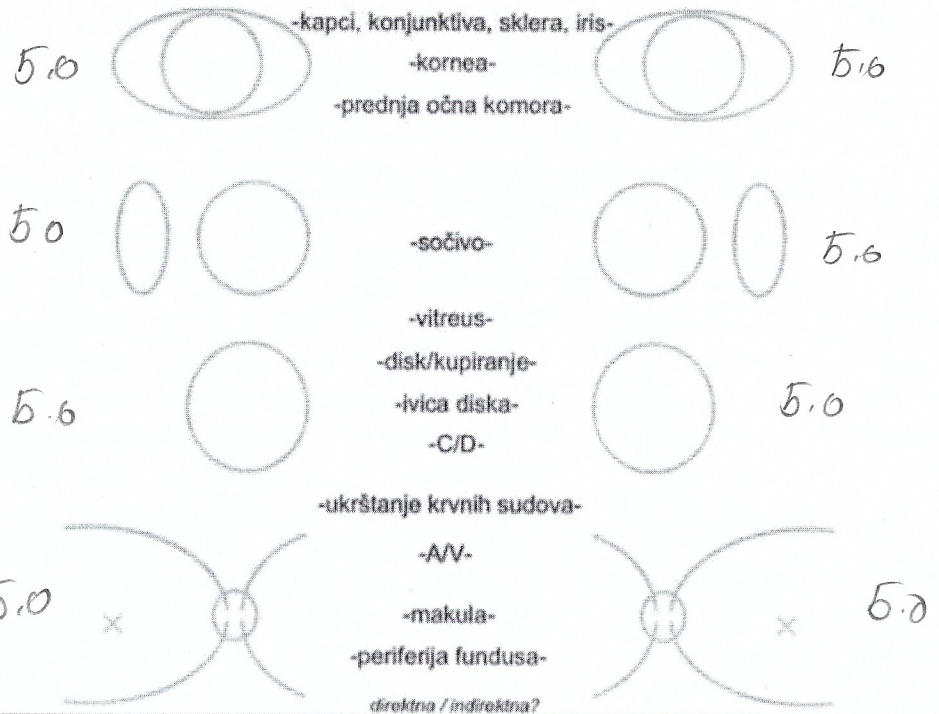

Dodatni testovi

Prednji komorni ugao tehnika:

OD: / OS:

IOP instrument: vreme merenja:

TOD: / mmHg

TOS: / mmHg

Kolorni vid 5.0

Fuzione rezerve

	pozitivne	negativne
horizontalna, daljina		
horizontalna, blizina		
	baza gore, desno oko	baza dole, desno oko
vertikalna, daljina		
vertikalna, blizina		

AC/A ☐ gradijent ☐ heteroforija

Metod gradijenta	0,00	( )1,00	( )2,00

ostali dodatni testovi, npr.: keratometrija, kontrastna osetljivost, ...

Sumiranje

NAĐENI PROBLEMI	PLAN REŠAVANJA
Astigmatismus	Naočare

Krajnji Rx

		Dsph	Dcyl	Axis	prizma	baza prizme	PD
daljina:	OD	-0.5	-0.25	60			62
	OS	-0.75	-0.25	115			
blizina:	OD						
	OS						

savet pacijentu:

kontrola za: 6 meseci

☐ bifokal ☐ foto _____ materijal: slojevi:

☐ multifokal ☐ boja _____

potpis supervizora:

potpis studenta i broj indeksa: [signature] 558/17

JMBG broj zdr. knjižice LBO osnov osigur.

OPTOMETRIJSKI KARTON 47

Generalije

identif. br. | datum pregleda | ime | prezime | adresa: Врсац

pregled br. | datum rođenja | god. starosti: 29 | pol: M | poštanski broj | država | telefon | mobilni

zvanje: | radi kao: | hobi:

☐ kontrolni pregled
☐ priloženi na uvid raniji nalazi

Anamneza

☑ daljina, slabije	☐ glavobolja	☐ haloi	☐ ambliopija	☐ AMD	☐ kont. soč. ✓
☐ blizina, slabije	☐ očni napor	☐ slabije vidi noću	☐ strabizam	☐ katarakta	☐ vozač 1 s/Dn
☐ dupla slika	☐ bol u oku	☐ vidi "mušice"	☐ visoka ametropija	☐ hipertenzija	čitanje 2 s/Dn
☐ izobličena slika	☐ fotofobija	☐ sveflosne munje	☐ glaukom	☐ dijabetes	kompjuter 2 s/Dn
☐ naglo slabi vid	☐ suzenje	☐ oko je suvo i svrbi	☐ suvo oko	☐ defekt kolornog v.	sport:

SIMPTOMI:

Istorija očnih bolesti (IOB):
Porodična IOB:
Istorija opšteg zdrav. stanja:
Porodična istorija OZS:

Preliminarni testovi

Eksterna inspekcija

Fokometrija

		Dsph	Dcyl	Axis	prizma	baza prizme	vizus cc	stenop. cc	Cover test
daljina	D:	-1.5					0.9		5 Δ IT.
	L:	-1.25					0.8		
blizina	D:								
	L:								

razmak optičkih centara: dalj.: bliz.: Verteksna udalj.:

Vizus bez korekcije

	vizus bl.	stenop. sc.	bin. sc.	Cover test
D:				5 Δ IT.
L:				
D:				5 Δ IT.
L:				

udaljenost testa dalj.: bl.:

Bliska tačka konvergencije: 8 cm

Funkcija pupile

	dijametar	direktno	konsenzualno	na blizinu	RAPD
D:		✓		✓	
L:					

Motilitet

✓	✓	✓
✓	✳	✓
✓	✓	✓

Vidno polje: Uredan nalaz ☐ konfrontacija

Stereopsija: Normalna 63"

Refrakcija i binokularni vid

Objektivna refrakcija — Skiaskopija

	Dsph	Dcyl	Axis	vizus cc	stenopeični vizus cc	verteks distanca
D:	-2.0			1.0		
L:	-2.0			0.9		

PD

dalj.:	66
bliz.:	64

Autorefraktometrija

	Dsph	Dcyl	Axis	vizus cc	stenopeični vizus cc
D:	-2.25	-0.25	175		
L:	-2.0				

Subjektivna refrakcija — Daljina

	Dsph	Dcyl	Axis	vizus cc	stenopeični vizus cc	verteks distanca	+1.00 test	binokularni balans
D:	-2.0			1.0				
L:	-1.75			1.0				

Mišićni balans: ☐ Maddox cilindar ☐ Fiksacioni disparitet

☐ Snellen ☐ LogMAR ☐ E test Drugi testovi:

Cover test: 5 Δ IT.

Amplituda akomo. — Blizina

		vizus cc
D:	10 D	D:
L:	11 D	L:
Bin:	10 D	

opseg jasnog vida (cm): od – radna ud. – do

Mišićni balans: ☐ Maddox krilo ☐ Fiksacioni disparitet

intermedijalna adicija:

Cover test: 5 Δ IT.

Stereopsija: 63"

48

Očno zdravlje

OD ☐ **Biomikroskopija / Oftalmoskopija** ☐ OS

5.0 -kapci, konjunktiva, sklera, iris- 5.0
-kornea-
-prednja očna komora-

5.0 -sočivo- 5.0

-vitreus-
5.0 -disk/kupiranje- 5.0
-ivica diska-
-C/D-

-ukrštanje krvnih sudova-
5.0 -A/V- 5.0
-makula-
-periferija fundusa-
direktna / indirektna?

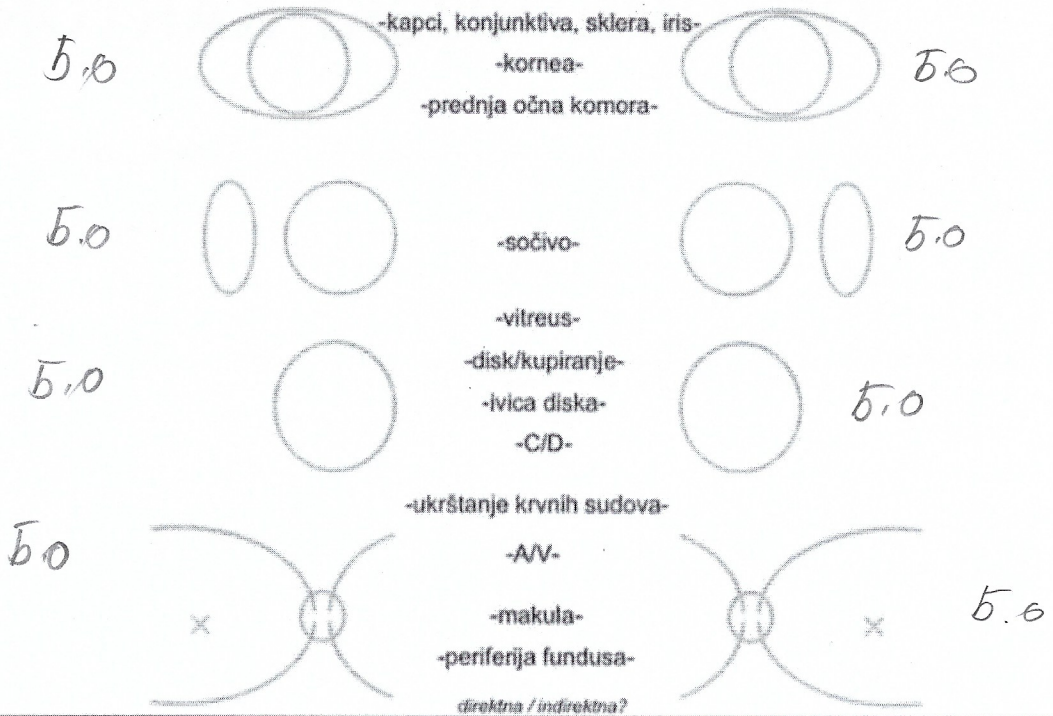

Dodatni testovi

Prednji komorni ugao tehnika:
OD: / OS:

IOP instrument: vreme merenja:
TOD: / mmHg
TOS: / mmHg

Kolorni vid

Fuzione rezerve

	pozitivne	negativne
horizontalna, daljina		
horizontalna, blizina		
	baza gore, desno oko	baza dole, desno oko
vertikalna, daljina		
vertikalna, blizina		

AC/A ☐ gradijent ☐ heteroforija /

Metod gradijenta	0,00	( )1,00	( )2,00

ostali dodatni testovi, npr.: keratometrija, kontrastna osetljivost...

Sumiranje

NAĐENI PROBLEMI	PLAN REŠAVANJA
Myopia	Hoovaje

Krajnji Rx

		Dsph	Dcyl	Axis	prizma	baza prizme	PD
daljina:	OD	-2.0					66
	OS	-1.75					
blizina:	OD						
	OS						

savet pacijentu:

kontrola za: 6 meseci

☐ bifokal ☐ foto _____ materijal: slojevi:
☐ multifokal ☐ boja _____

potpis supervizora:

potpis studenta i broj indeksa: Bynamen Tacayak 658/16

JMBG | broj zdr. knjižice | LBO | osnov osigur.

OPTOMETRIJSKI KARTON

49

Generalije

identif. br. | datum pregleda | ime | prezime | adresa: Вршац

pregled br. | datum rođenja | god. starosti: 28 | pol: M | poštanski broj | država | telefon | mobilni

zvanje: / radi kao: / hobi: /

☐ kontrolni pregled
☐ priloženi na uvid raniji nalazi

Anamneza

☑ daljina, slabije	☐ glavobolja	☐ haloi	☐ ambliopija	☐ AMD	☐ kont. soč. /
☐ blizina, slabije	☐ očni napor	☐ slabije vidi noću	☐ strabizam	☐ katarakta	☐ vozač 2 s/Dn
☐ dupla slika	☐ bol u oku	☐ vidi "mušice"	☐ visoka ametropija	☐ hipertenzija	čitanje 2 s/Dn
☐ izobličena slika	☐ fotofobija	☐ svetlosne munje	☐ glaukom	☐ dijabetes	kompjuter 3 s/Dn
☐ naglo slabi vid	☐ suzenje	☐ oko je suvo i svrbi	☐ suvo oko	☐ defekt kolornog v.	sport: /

SIMPTOMI:

Istorija očnih bolesti (IOB):
Porodična IOB:
Istorija opšteg zdrav. stanja:
Porodična istorija OZS:

Preliminarni testovi

Eksterna inspekcija /

Fokometrija

	Dsph	Dcyl	Axis	prizma	baza prizma	visus cc	stenop. cc	Cover test
daljina D:	-1.0	-0.5	65			0.6		Б.Д.П.
daljina L:	-0.5	-0.75	105			0.9		
blizina D:								
blizina L:								

razmak optičkih centara dalj.: bliz.: Verteksna udalj.:

Vizus bez korekcije

	visus sc	stenop. sc	bin. sc	Cover test
daljina D:				Б.Д.П.
blizina D:				Б.Д.П.

udaljenost testa dalj.: bl.:

Bliska tačka konvergencije

9 cm

Motilitet

✓	✓	✓
✓	*	✓
✓	✓	✓

Funkcija pupile

	dijametar	direktno	konsenzualno	na blizinu	RAPD
D:		✓		✓	
L:					

Vidno polje

☐ konfrontacija

уредан напаз

Stereopsija

лепир 20"

Refrakcija i binokularni vid

Objektivna refrakcija — Skijaskopija

	Dsph	Dcyl	Axis	visus cc	stenopeični visus cc	verteks distanca
D:	-2.0	-0.5	65	1.0		
L:	-0.75	-1.25	105	0.9		

PD: dalj.: 66; bliz.: 64

Autorefraktometrija

	Dsph	Dcyl	Axis	visus cc	stenopeični visus cc
D:	-2.5	-0.75	65		
L:	-1.0	-1.5	105		

Subjektivna refrakcija — Daljina

	Dsph	Dcyl	Axis	visus cc	stenopeični visus cc	verteks distanca	+1.00 test	binokularni balans
D:	-1.75	-0.5	65	1.0				
L:	-0.75	-1.0	105	1.0				

Mišićni balans
☐ Maddox cilindar ☐ Fiksacioni disparitet

☐ Snellen ☐ LogMAR ☐ E test Drugi testovi:

Cover test: Б.Д.П.

Amplituda akomo. — Blizina

D: 11 D
L: 11 D
Bin: 10 D

		visus cc
D:		
L:		

opseg jasnog vidik (cm) od – radna ud. – do

Mišićni balans
☐ Maddox krilo ☐ Fiksacioni disparitet

intermedijalna adicija:

Cover test: Б.Д.П.

Stereopsija: 20"

Očno zdravlje

OD ☐ **Biomikroskopija / Oftalmoskopija** ☐ OS 50

5.0 -kapci, konjunktiva, sklera, iris- 5.0
-kornea-
-prednja očna komora-

5.0 -sočivo- 5.0

-vitreus-
5.0 -disk/kupiranje- 5.0
-ivica diska-
-C/D-

-ukrštanje krvnih sudova-
5.0 -A/V- 5.0
-makula-
-periferija fundusa-

direktna / indirektna?

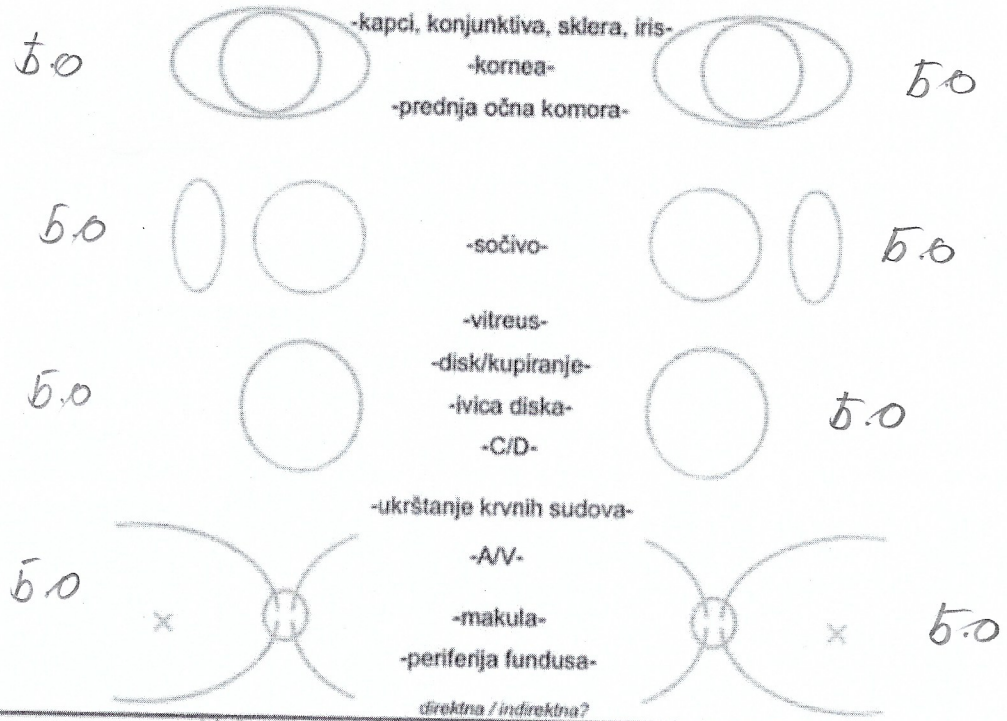

Dodatni testovi

Prednji komorni ugao tehnika:

OD: OS:

IOP instrument: vreme merenja:

TOD: mmHg
TOS: mmHg

Kolorni vid

Fuzione rezerve

	pozitivne	negativne
horizontalna, daljina		
horizontalna, blizina		
	baza gore, desno oko	baza dole, desno oko
vertikalna, daljina		
vertikalna, blizina		

AC/A ☐ gradijent ☐ heteroforija

	0,00	( )1,00	( )2,00
Metod gradijenta			

ostali dodatni testovi, npr.: kerolometrija, kontrastna osetljivost...

Sumiranje

NAĐENI PROBLEMI	PLAN REŠAVANJA
astigmatismus	Habranje

Krajnji Rx

		Dsph	Dcyl	Axis	prizma	baza prizme	PD
daljina:	OD	-1.75	-0.5	65			66
	OS	-0.75	-1.0	105			
blizina:	OD						
	OS						

savet pacijentu:

kontrola za: 6 месеци

☐ bifokal ☐ foto _____ materijal: slojevi:
☐ multifokal ☐ boja _____

potpis supervizora:

potpis studenta i broj indeksa: [illegible]

JMBG broj zdr. knjižice LBO osnov osigur.

OPTOMETRIJSKI KARTON 51

Generalije

identif. br. | datum pregleda | ime | prezime | adresa: Врачар

pregled br. | datum rođenja | god. starosti: 28 | pol: Ж | poštanski broj | država | telefon | mobilni

zvanje: Правник | radi kao: | hobi:

☑ kontrolni pregled

☐ priloženi na uvid raniji nalazi

Anamneza

☑ daljina, slabije	☐ glavobolja	☐ haloi	☐ ambliopija	☐ AMD	☐ kont. soč.	
☐ blizina, slabije	☐ očni napor	☐ slabije vidi noću	☐ strabizam	☐ katarakta	☐ vozač	s/Dn
☐ dupla slika	☐ bol u oku	☐ vidi "mušice"	☐ visoka ametropija	☐ hipertenzija	čitanje 4	s/Dn
☐ izobličena slika	☐ fotofobija	☐ svetlosne munje	☐ glaukom	☐ dijabetes	kompjuter 1	s/Dn
☐ naglo slabi vid	☐ suzenje	☐ oko je suvo i svrbi	☐ suvo oko	☐ defekt kolornog v.	sport:	

SIMPTOMI:

Istorija očnih bolesti (IOB):
Porodična IOB:
Istorija opšteg zdrav. stanja:
Porodična istorija OZS:

Preliminarni testovi

Eksterna inspekcija

Fokometrija

		Osph	Dcyl	Axis	prizma	baze prizme	vidus cc	glasnoć cc	Cover test
daljina	D:		-0.25	130			0.9		5Δ IN.
	L:		-0.25	45			0.9		
blizina	D:								
	L:								

razmak optičkih centara | dalj.: | bliz.: | Verteksna udalj.:

Vizus bez korekcije

	vidus bc	glasnoć bc	bin. ac	Cover test
				5Δ IN.
				5Δ IN.

udaljenost testa dalj.: | bl.:

Bliska tačka konvergencije

8cm

Motilitet

✓	✓	✓
✓	✳	✓
✓	✓	✓

Funkcija pupile

	dijametar	direktno	konsenzualno	na blizinu	RAPD
D:		✓		✓	
L:					

Vidno polje uredan nalaz ☐ konfrontacija

Stereopsija neuh 20"

Refrakcija i binokularni vid

Objektivna refrakcija Skija-skopija

	Osph	Dcyl	Axis	vidus cc	stenopeični vidus cc	verteks distanca
D:	-0.25	-0.25	140	0.9		
L:	-0.25	-0.25	50	0.9		

PD

dalj.:	61
bliz.:	59

Autorefraktometrija

	Osph	Dcyl	Axis	vidus cc	stenopeični vidus cc
D:	-0.5	-0.5	130		
L:	-0.5	-0.5	45		

Subjektivna refrakcija Daljina

	Osph	Dcyl	Axis	vidus cc	stenopeični vidus cc	verteks distanca	+1.00 test	binokularni balans
D:	-0.25	-0.25	130	1.0				
L:	-0.25	-0.25	45	1.0				

Mišićni balans

☐ Maddox cilindar ☐ Fiksacioni disparitet

☐ Snellen ☐ LogMAR ☐ E test Drugi testovi:

Cover test:

Amplituda akomo. Blizina

D: 10,5 D
L: 11 D
Bin: 9 D

	vidus cc	opseg jasnog vida (cm) od – radna ud. – do
D:		
L:		

Mišićni balans

☐ Maddox krilo ☐ Fiksacioni disparitet

intermedijalna adicija:

Cover test: 5Δ IN.

Stereopsija: 20"

52

Očno zdravlje

OD ☐ **Biomikroskopija / Oftalmoskopija** ☐ OS

5.0 -kapci, konjunktiva, sklera, iris- 5.0
-kornea-
-prednja očna komora-

5.0 -sočivo- 5.0

-vitreus-
-disk/kupiranje-
5.0 -ivica diska- 5.0
-C/D-

-ukrštanje krvnih sudova-
-A/V-
5.0 -makula- 5.0
-periferija fundusa-

direktna / indirektna?

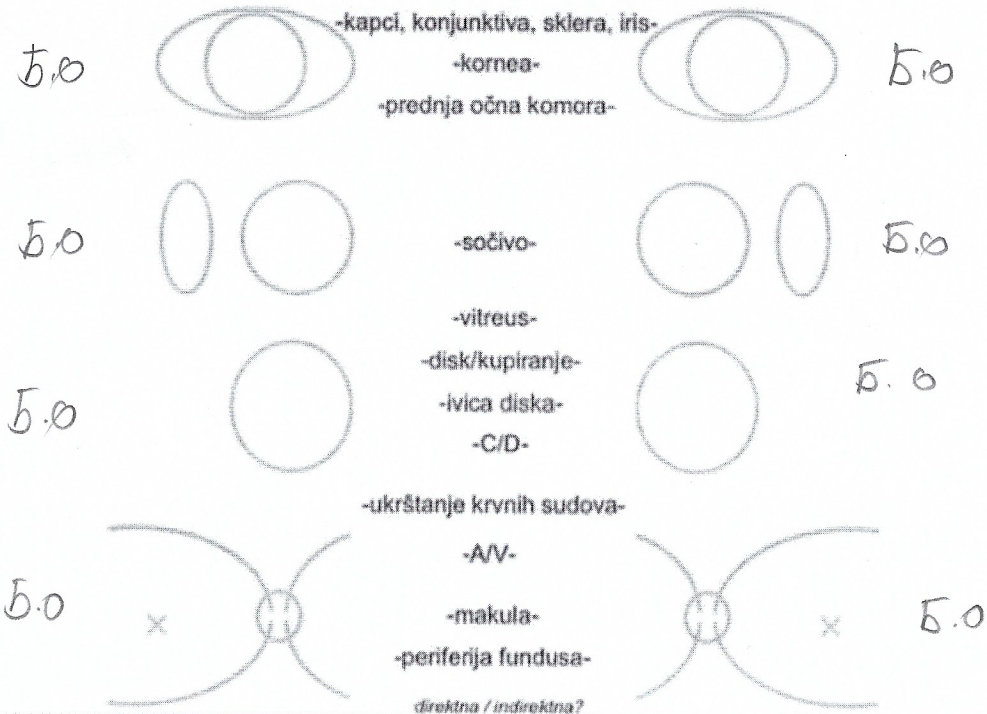

Dodatni testovi

Prednji komorni ugao tehnika:

OD: OS:

IOP instrument: vreme merenja:

TOD: mmHg
TOS: mmHg

Kolorni vid 5.0

Fuzione rezerve

	pozitivne	negativne
horizontalna, daljina		
horizontalna, blizina		
	baza gore, desno oko	baza dole, desno oko
vertikalna, daljina		
vertikalna, blizina		

AC/A ☐ gradijent ☐ heteroforija

	0,00	( )1,00	( )2,00
Metod gradijenta			

ostali dodatni testovi, npr.: kasatometrija, kontrastna osetljivost...

Sumiranje

NAĐENI PROBLEMI	PLAN REŠAVANJA
Astigmatismus	Hadyaje

Krajnji Rx

		Dsph	Dcyl	Axis	prizma	baza prizme	PD
daljina:	OD	-0.25	-0.25	130			61
	OS	-0.25	-0.25	45			
blizina:	OD						
	OS						

savet pacijentu:

kontrola za:

☐ bifokal ☐ foto _____ materijal: slojevi:
☐ multifokal ☐ boja _____

potpis supervizora:

potpis studenta i broj indeksa: [signature] 658/16

JMBG | broj zdr. knjižice | LBO | osnov osigur.

OPTOMETRIJSKI KARTON

Generalije

identif. br. | datum pregleda | ime | prezime | adresa: Врчац

pregled br. | datum rođenja | god. starosti: 28 | pol: Ж | poštanski broj | država | telefon | mobilni

zvanje: / | radi kao: / | hobi: /

☑ kontrolni pregled
☐ priloženi na uvid raniji nalazi

Anamneza

☑ daljina, slabije	☐ glavobolja	☐ haloi	☐ ambliopija	☐ AMD	☐ kont. soč. /	
☐ blizina, slabije	☐ očni napor	☐ slabije vidi noću	☐ strabizam	☐ katarakta	☐ vozač 1 s/Dn	
☐ dupla slika	☐ bol u oku	☐ vidi "mušice"	☐ visoka ametropija	☐ hipertenzija	čitanje 1 s/Dn	
☐ izobličena slika	☐ fotofobija	☐ svetlosne munje	☐ glaukom	☐ dijabetes	kompjuter 2 s/Dn	
☐ naglo slabi vid	☐ suzenje	☐ oko je suvo i svrbi	☐ suvo oko	☐ defekt kolornog v.	sport: /	

SIMPTOMI:

Istorija očnih bolesti (IOB): /
Porodična IOB:
Istorija opšteg zdrav. stanja:
Porodična istorija OZS:

Preliminarni testovi

Eksterna inspekcija /

Fokometrija

		Dsph	Dcyl	Axis	prizma	baza prizme	vizus cc	stenopa. cc	Cover test
daljina	D:	-1.75	-0.50	160			0.8		
	L:	-2.25	-0.75	10			0.8		
blizina	D:								
	L:								

razmak optičkih centara: dalj.: | bliz.: | Verteksna udalj.:

Vizus bez korekcije

	vizus bc	stenop. bc	bin. vc	Cover test
D:				Б.Д.П.
L:				
D:				Б.Д.П.
L:				

udaljenost testa dalj.: | bl.:

Bliska tačka konvergencije: 8 cm

Motilitet

✓	✓	✓
✓	✳	✓
✓	✓	✓

Funkcija pupile

	dijametar	direktno	konsenzualno	na blizinu	RAPD
D:		✓		✓	
L:					

Vidno polje: Уредан налаз ☐ konfrontacija

Stereopsija: Lettvik 63"

Refrakcija i binokularni vid

Objektivna refrakcija — Skijaskopija

	Dsph	Dcyl	Axis	vizus cc	stenopeični vizus cc	verteks distanca
D:	-2.0	-0.5	160	0.9		
L:	-2.0			1.0		

PD

dalj.:	61,5
bliz.:	59,5

Autorefraktometrija

	Dsph	Dcyl	Axis	vizus cc	stenopeični vizus cc
D:	-2.25	-0.75	165		
L:	-2.0				

Subjektivna refrakcija — Daljina

	Dsph	Dcyl	Axis	vizus cc	stenopeični vizus cc	verteks distanca	+1.00 test	binokularni balans
D:	-2.25	-0.5	165	1.0				
L:	-2.25			1.25				

Mišićni balans
☐ Maddox cilindar ☐ Fiksacioni disparitet
/ /

☐ Snellen ☐ LogMAR ☐ E test Drugi testovi:

Cover test: Б.Д.П.

Amplituda akomo. — Blizina

D: 10,5 D
L: 10 D
Bin: 14,28 D

	vizus cc
D:	
L:	

opseg jasnog vida (cm): od – ravna ud. – do

Mišićni balans
☐ Maddox krilo ☐ Fiksacioni disparitet
/ /

intermedijalna adicija:

Cover test: Б.Д.П.

Stereopsija: 63"

Očno zdravlje

OD ☐ **Biomikroskopija / Oftalmoskopija** ☐ OS

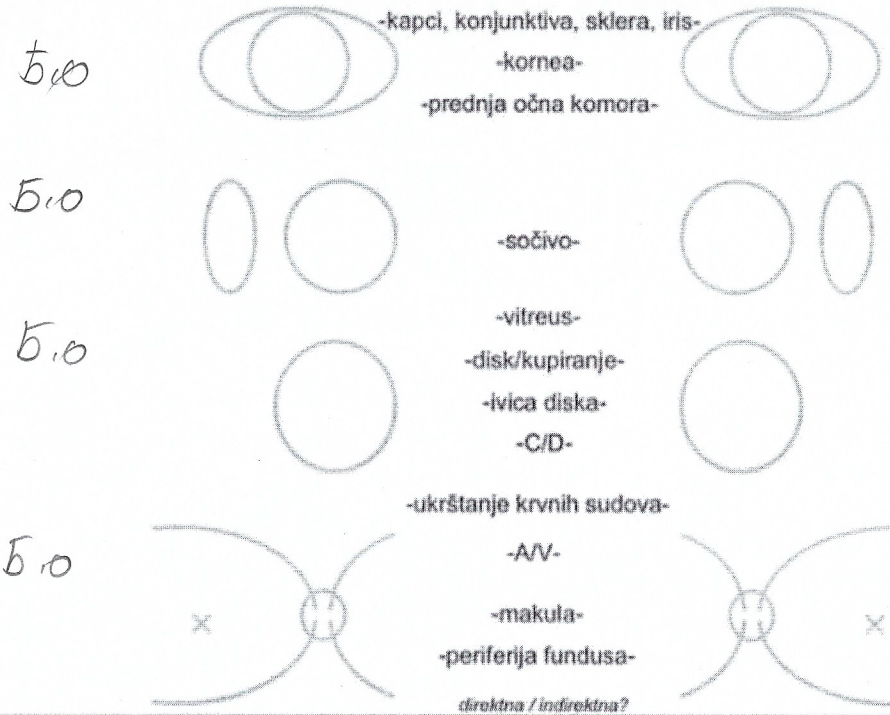

OD		OS
5.0	-kapci, konjunktiva, sklera, iris-	
	-kornea-	
	-prednja očna komora-	5.0
5.0	-sočivo-	5.0
5.0	-vitreus-	
	-disk/kupiranje-	
	-ivica diska-	
	-C/D-	5.0
	-ukrštanje krvnih sudova-	
5.0	-A/V-	5.0
	-makula-	
	-periferija fundusa-	

direktna / indirektna?

Dodatni testovi

Prednji komorni ugao tehnika:

OD: / OS:

IOP instrument: vreme merenja:

TOD: / mmHg

TOS: mmHg

Kolorni vid 5.0

Fuzione rezerve

	pozitivne	negativne
horizontalna, daljina		
horizontalna, blizina		
	baza gore, desno oko	baza dole, desno oko
vertikalna, daljina		
vertikalna, blizina		

☐ gradijent ☐ heteroforija

AC/A

Metod gradijenta

0,00	( )1,00	( )2,00

ostali dodatni testovi, npr.: keratometrija, kontrastna osetljivost...

Sumiranje

NAĐENI PROBLEMI	PLAN REŠAVANJA
OD astigmatizmus	Naočare
OS miopia	

Krajnji Rx

		Osph	Dcyl	Axis	prizma	baza prizme	PD
daljina:	OD	-2.25	-0.5	165			61,5
	OS	-2.25					
blizina:	OD						
	OS						

savet pacijentu:

kontrola za: 6 meseci

☐ bifokal ☐ foto _____ materijal: slojevi:

☐ multifokal ☐ boja _____

potpis supervizora:

potpis studenta i broj indeksa:

JMBG broj zdr. knjižice LBO osnov osigur.

OPTOMETRIJSKI KARTON

55

Generalije

identif. br.	datum pregleda	ime	prezime	adresa
				Вршац

pregled br.	datum rođenja	god. starosti	pol	poštanski broj	država	telefon	mobilni
		22	Ж				

zvanje: СТУДЕНТ radi kao: / hobi: /

☐ kontrolni pregled
☐ priloženi na uvid raniji nalazi

Anamneza

☑ daljina, slabije	☐ glavobolja	☐ haloi	☐ ambliopija	☐ AMD	☐ kont. soč. ✓
☐ blizina, slabije	☐ očni napor	☐ slabije vidi noću	☐ strabizam	☐ katarakta	☐ vozač 1 s/Dn
☐ dupla slika	☐ bol u oku	☐ vidi "mušice"	☐ visoka ametropija	☐ hipertenzija	čitanje 2 s/Dn
☐ izobličena slika	☐ fotofobija	☐ svetlosne munje	☐ glaukom	☐ dijabetes	kompjuter 3 s/Dn
☐ naglo slabi vid	☐ suzenje	☐ oko je suvo i svrbi	☐ suvo oko	☐ defekt kolornog v.	sport: КОШАРКА

SIMPTOMI:

Istorija očnih bolesti (IOB):
Porodična IOB:
Istorija opšteg zdrav. stanja:
Porodična istorija OZS:
/

Preliminarni testovi

Eksterna inspekcija /

Fokometrija

		Dsph	Dcyl	Axis	prizma	baza prizme	visus cc	stenop. cc	Cover test
daljina	D:	-3,25					0,9		Б.Д.П.
	L:	-3,5					0,9		
blizina	D:								
	L:								

razmak optičkih centara dalj.: bliz.: Verteksna udalj.:

Vizus bez korekcije

	visus sc	stenop. sc	bin. sc	Cover test
daljina D:				Б.Д.П.
daljina L:				
blizina D:				Б.Д.П
blizina L:				

udaljenost testa dalj.: bl.:

Bliska tačka konvergencije

9 cm

Funkcija pupile

	dijametar	direktno	konsenzualno	na blizinu	RAPD
D:					
L:					

Motilitet

✓	✓	✓
✓	*	✓
✓	✓	✓

Vidno polje уредан налаз ☐ konfrontacija

Stereopsija лептир 63''

Refrakcija i binokularni vid

Objektivna refrakcija — Skijaskopija

	Dsph	Dcyl	Axis	visus cc	stereopsični visus cc	verteks distanca
D:	-3.5			1,0		
L:	-3.75	-0.5	180	0,9		

PD

dalj.:	62
bliz.:	60

Autorefraktometrija

	Dsph	Dcyl	Axis	visus cc	stereopsični visus cc
D:	-3.75				
L:	-4,0	-0.5	178		

Subjektivna refrakcija — Daljina

	Dsph	Dcyl	Axis	visus cc	stereopsični visus cc	verteks distanca	+1.00 test	binokularni balans
D:	-3.5			1,0				
L:	-3.75			1,0				

☐ Snellen ☐ LogMAR ☐ E test Drugi testovi:

Mišićni balans

☐ Maddox cilindar ☐ Fiksacioni disparitet

/ /

Cover test: Б.Д.П.

Amplituda akomo. — Blizina

D: 10,5D
L: 10D
Bin: 9D

	opseg jasnog vida (cm) od – radna ud. – do	visus cc
D:	/	
L:		

intermedijalna adicija:

Mišićni balans

☐ Maddox krilo ☐ Fiksacioni disparitet

/ /

Cover test: БДП

Stereopsija: 63''

56

Očno zdravlje

OD ☐ **Biomikroskopija / Oftalmoskopija** ☐ OS

5.0 -kapci, konjunktiva, sklera, iris- 5.0
-kornea-
-prednja očna komora-

5.0 -sočivo- 5.0

5.0 -vitreus-
-disk/kupiranje-
-ivica diska- 5.0
-C/D-

5.0 -ukrštanje krvnih sudova-
-A/V-
-makula- 5.0
-periferija fundusa-
direktna / indirektna?

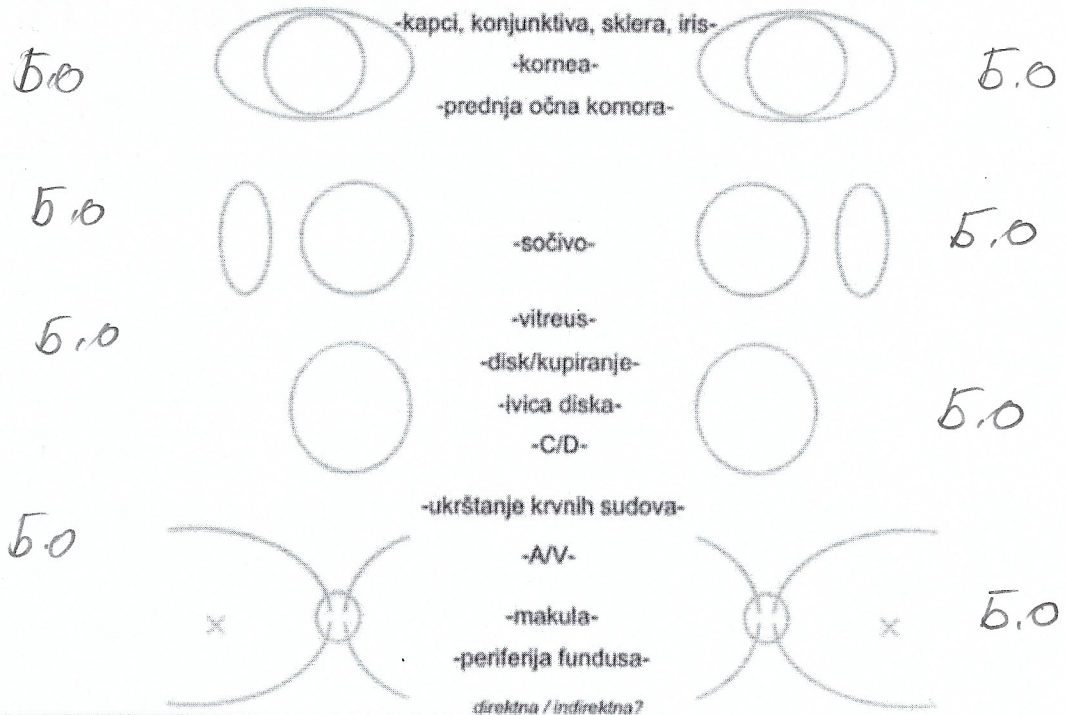

Dodatni testovi

Prednji komorni ugao tehnika:
OD: / OS:

IOP instrument: vreme merenja:
TOD: mmHg
TOS: / mmHg

Kolorni vid 5.0

Fuzione rezerve

	pozitivne	negativne
horizontalna, daljina		
horizontalna, blizina		
	baza gore, desno oko	baza dole, desno oko
vertikalna, daljina		
vertikalna, blizina		

AC/A ☐ gradijent ☐ heteroforija

Metod gradijenta	0,00	( )1,00	( )2,00

ostali dodatni testovi, npr.: keratometrija, kontrastna useljivost...

Sumiranje

NAĐENI PROBLEMI	PLAN REŠAVANJA
Hyopia	Наочарке

Krajnji Rx

		Dsph	Dcyl	Axis	prizma	baza prizme	PD
daljina:	OD	-3.5					62
	OS	-3.75					
blizina:	OD						
	OS						

savet pacijentu:

kontrola za: 6 месеци

☐ bifokal ☐ foto _____ materijal: slojevi:
☐ multifokal ☐ boja _____

potpis supervizora: potpis studenta i broj indeksa: Вуцанчина Гасарака 658/16

JMBG broj zdr. knjižice LBO osnov osigur.

OPTOMETRIJSKI KARTON

57

Generalije

identif. br. | datum pregleda | ime | prezime | adresa: Вршац

pregled br. | datum rođenja | god. starosti: 22 | pol: M | poštanski broj | država | telefon | mobilni

zvanje: СТУДЕНТ | radi kao: / | hobi: /

☑ kontrolni pregled
☐ priloženi na uvid raniji nalazi

Anamneza

☑ daljina, slabije	☐ glavobolja	☐ haloi	☐ ambliopija	☐ AMD	☐ kont. soč. /
☐ blizina, slabije	☐ očni napor	☐ slabije vidi noću	☐ strabizam	☐ katarakta	☐ vozač / s/Dn
☐ dupla slika	☐ bol u oku	☐ vidi "mušice"	☐ visoka ametropija	☐ hipertenzija	čitanje 3 s/Dn
☐ izobličena slika	☐ fotofobija	☐ svetlosne munje	☐ glaukom	☐ dijabetes	kompjuter 3 s/Dn
☐ naglo slabi vid	☐ suzenje	☐ oko je suvo i svrbi	☐ suvo oko	☐ defekt kolornog v.	sport: /

SIMPTOMI:

Istorija očnih bolesti (IOB):
Porodična IOB:
Istorija opšteg zdrav. stanja:
Porodična istorija OZS:

Preliminarni testovi

Eksterna inspekcija

Fokometrija

		Dsph	Dcyl	Axis	prizme	baza prizme	vizus cc	stenop. cc	Cover test
daljina	D:	-1,0					0,5		Б.Д.П.
	L:	-0,75	-0,5	90			0,5		
blizina	D:								
	L:								

razmak optičkih centara | dalj.: | bliz.: | Verteksna udalj.:

Vizus bez korekcije

	vizus sc	stenop. sc	bin. vs	Cover test
D:				
L:				Б.Д.П.

udaljenost testa dalj.: | bl.:

Bliska tačka konvergencije: 8 cm

Funkcija pupile

	dijametar	direktno	konsenzualno	na blizinu	RAPD
D:		✓		✓	
L:					

Motilitet

✓	✓	✓
✓	✳	✓
✓	✓	✓

Vidno polje: Уредан налаз ☐ konfrontacija

Stereopsija: Lettvigr 100"

Refrakcija i binokularni vid

Objektivna refrakcija — Skijaskopija

	Dsph	Dcyl	Axis	vizus cc	stereopsični vizus cc	verteks distanca
D:	-1,75			0,9		
L:	-1,75	-0,5	95	0,9		

PD

dalj.	64
bliz.	62

Autorefraktometrija

	Dsph	Dcyl	Axis	vizus cc	stereopsični vizus cc
D:	-2,0				
L:	-1,50	-0,75	90		

Subjektivna refrakcija — Daljina

	Dsph	Dcyl	Axis	vizus cc	stereopsični vizus cc	verteks distanca	+1,00 test	binokularni balans
D:	-2,0			1,0				
L:	-1,5	-0,5	90	1,0				

Mišićni balans
☐ Maddox cilindar ☐ Fiksacioni disparitet
/ /

☐ Snellen ☐ LogMAR ☐ E test Drugi testovi:

Cover test:

Amplituda akomo.

D: 11,5
L: 12,5
Bin: 12,5

Blizina

	vizus cc	opseg jasnog vida (cm) od – radna ud. – do
D:		
L:		

intermedijalna adicija:

Mišićni balans
☐ Maddox krilo ☐ Fiksacioni disparitet
/ /

Cover test: Б.Д.П.

Stereopsija: 100"

Očno zdravlje

OD ☐ **Biomikroskopija / Oftalmoskopija** ☐ OS

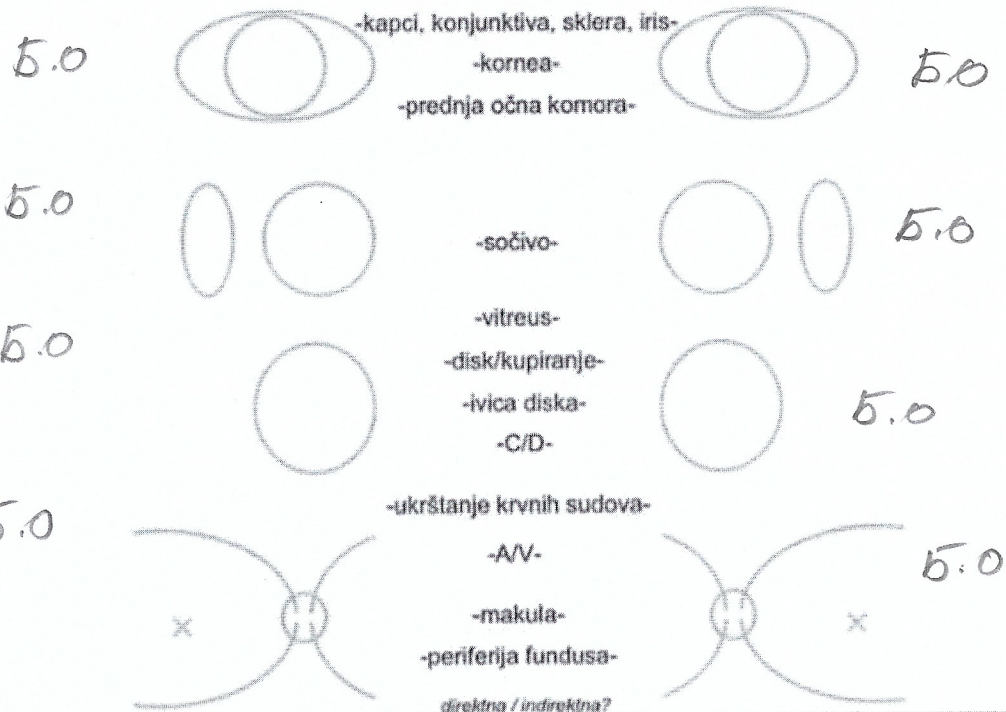

direktna / indirektna?

Dodatni testovi

Prednji komorni ugao tehnika:

OD: / OS:

IOP instrument: vreme merenja:

TOD: / mmHg

TOS: mmHg

Kolorni vid 5.0

Fuzione rezerve

	pozitivne	negativne
horizontalna, daljina		
horizontalna, blizina		
	baza gore, desno oko	baza dole, desno oko
vertikalna, daljina		
vertikalna, blizina		

☐ gradijent ☐ heteroforija

AC/A

Metod gradijenta

0,00	( )1,00	( )2,00

ostali dodatni testovi, npr.: keratometrija, kontrastna osetljivost...

Sumiranje

NAĐENI PROBLEMI	PLAN REŠAVANJA
OD miopia	Naočare
OS hipermetropijski astigmatizam	

Krajnji Rx

		Dsph	Dcyl	Axis	prizma	baza prizme	PD
daljina:	OD	-2.0					64
	OS	-1,50	-0,5	90			
blizina:	OD						
	OS						

☐ bifokal ☐ foto _____ materijal: slojevi:

☐ multifokal ☐ boja _____

savet pacijentu:

kontrola za: 6 meseci

potpis supervizora:

potpis studenta i broj indeksa: 658/16

JMBG | broj zdr. knjižice | LBO | osnov osigur

59

OPTOMETRIJSKI KARTON

Generalije

identif. br. | datum pregleda | ime | prezime | adresa: Врчац

pregled br. | datum rođenja | god. starosti: 24 | pol: Ж | poštanski broj | država | telefon | mobilni

zvanje: СТУДЕНТ | radi kao: / | hobi: /

☑ kontrolni pregled
☐ priloženi na uvid raniji nalazi

Anamneza

☑ daljina, slabije	☐ glavobolja	☐ haloi	☐ ambliopija	☐ AMD	☐ kont. soč. /	
☐ blizina, slabije	☐ očni napor	☐ slabije vidi noću	☐ strabizam	☐ katarakta	☐ vozač / s/Dn	
☐ dupla slika	☐ bol u oku	☐ vidi "mušice"	☐ visoka ametropija	☐ hipertenzija	čitanje 2 s/Dn	
☐ izobličena slika	☐ fotofobija	☐ svetlosne munje	☐ glaukom	☐ dijabetes	kompjuter 4 s/Dn	
☐ naglo slabi vid	☐ suzenje	☐ oko je suvo i svrbi	☐ suvo oko	☐ defekt kolornog v.	sport: /	

SIMPTOMI:

Istorija očnih bolesti (IOB):
Porodična IOB:
Istorija opšteg zdrav. stanja:
Porodična istorija OZS:

Preliminarni testovi

Eksterna inspekcija /

Fokometrija

		Osph	Dcyl	Axis	prizma	baza prizme	visus cc	stenopeični otvor	Cover test
daljina	D:	-0,25	-0,25	180			0,8		Б.Д.П.
	L:	-0,50	-0,25	180			0,8		
blizina	D:			/					
	L:								

razmak optičkih centara: dalj.: | bliz.: | Verteksna udalj.:

Vizus bez korekcije

	visus sc	stenop. sc	bin. sc	Cover test
				Б.Д.П.
				Б.Д.П.

udaljenost testa: dalj.: | bl.:

Bliska tačka konvergencije: 9 cm

Motilitet

✓	✓	✓
✓	✳	✓
✓	✓	✓

Funkcija pupile

	dijametar	direktno	konsenzualno	na blizinu	RAPD
D:		✓		✓	
L:					

Vidno polje: Уредан налаз ☐ konfrontacija

Stereopsija: Нетипа 63"

Refrakcija i binokularni vid

Objektivna refrakcija: Skijaskopija

	Osph	Dcyl	Axis	visus cc	stenopeični visus cc	verteks distanca
D:	-0,5	-0,25	170	0,9		
L:	-0,75			1,0		

PD

dalj.:	65
bliz.:	63

Autorefraktometrija

	Osph	Dcyl	Axis	visus cc	stenopeični visus cc
D:	-0,75	-0,5	175		
L:	-1,25	-0,25	180		

Subjektivna refrakcija: Daljina

	Osph	Dcyl	Axis	visus cc	stenopeični visus cc	verteks distanca	+1,00 test	binokularni balans
D:	-0,75	-0,5	170	1,0				
L:	-0,75			1,0				

Mišićni balans
☐ Maddox cilindar ☐ Fiksacioni disparitet
/ /

☐ Snellen ☐ LogMAR ☐ E test Drugi testovi:

Cover test: Б.Д.П.

Amplituda akomo. | **Blizina**

D: 10 D
L: 10,5 D
Bin: 11 D

	visus cc	opseg jasnog vida (cm) od – radna ud. – do
D:		
L:		

Mišićni balans
☐ Maddox krilo ☐ Fiksacioni disparitet
/ /

Intermedijalna adicija:

Cover test: Б.Д.П.

Stereopsija: 63"

60

Očno zdravlje

OD ☐ **Biomikroskopija / Oftalmoskopija** ☐ OS

5.0 -kapci, konjunktiva, sklera, iris- 5.0
-kornea-
-prednja očna komora-

5.0 -sočivo- 5.0

-vitreus-
5.0 -disk/kupiranje- 5.0
-ivica diska-
-C/D-

-ukrštanje krvnih sudova-
5.0 -A/V- 5.0
-makula-
-periferija fundusa-
direktna / indirektna?

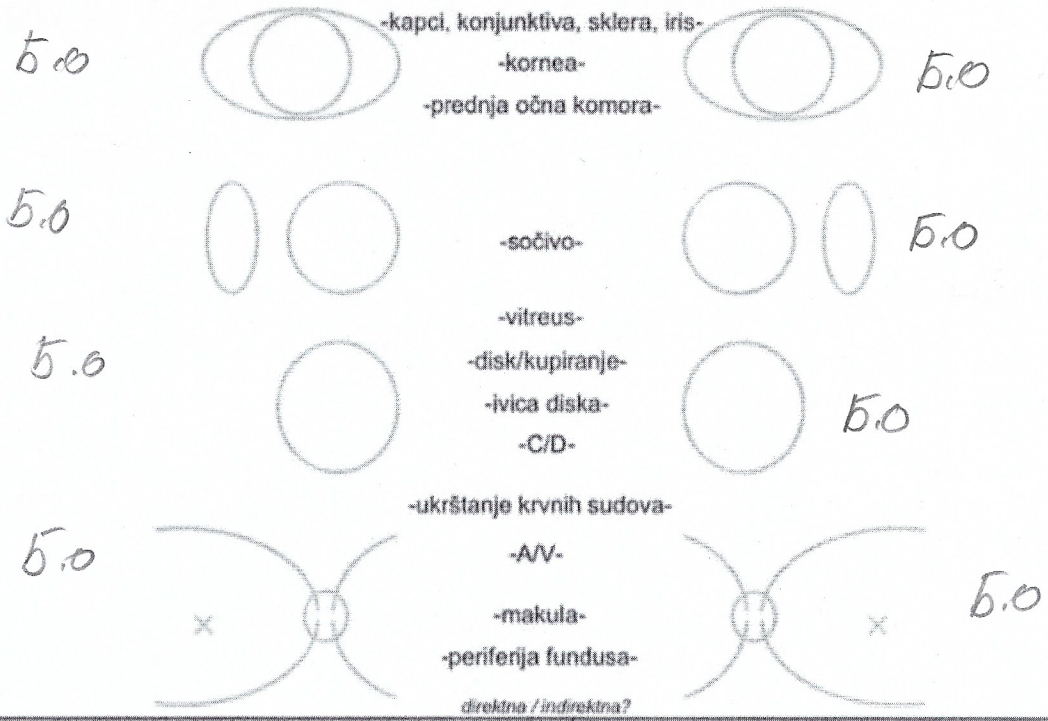

Dodatni testovi

Prednji komorni ugao tehnika:
OD: / OS:

IOP instrument: vreme merenja:
TOD: / mmHg
TOS: mmHg

Kolorni vid 5.0

Fuzione rezerve

	pozitivne	negativne
horizontalna, daljina		/
horizontalna, blizina		/
	baza gore, desno oko	baza dole, desno oko
vertikalna, daljina	/	
vertikalna, blizina		

AC/A ☐ gradijent ☐ heteroforija /

Metod gradijenta	0,00	( )1,00	( )2,00

ostali dodatni testovi, npr.: kesstometrija, kontrastna osetljivost...

Sumiranje

NAĐENI PROBLEMI	PLAN REŠAVANJA
OD astigmatismus	Naoranje
OS myopia	

Krajnji Rx

		Dsph	Dcyl	Axis	prizma	baza prizme	PD
daljina:	OD	-0.75	-0.5	170			65
	OS	-0.75					
blizina:	OD						
	OS						

savet pacijentu:

kontrola za: 6 meseci

☐ bifokal ☐ foto _____ materijal: slojevi:
☐ multifokal ☐ boja _____

potpis supervizora: potpis studenta i broj indeksa: [signature] 658/16

JMBG | broj zdr. knjižice | LBO | osnov osigur.